ISSN 2413-0346

МЕЖРЕГИОНАЛЬНАЯ ОБЩЕСТВЕННАЯ ОРГАНИЗАЦИЯ
МОФ
МОСКОВСКОЕ ОБЩЕСТВО ФТИЗИАТРОВ

Туберкулёз и социально значимые заболевания

НАУЧНО-ПРАКТИЧЕСКИЙ ЖУРНАЛ

№ 1_2020

Научно-практический журнал

№ 1_2020

Туберкулёз и социально значимые заболевания

Номер свидетельства
ПИ № ФС 77 – 54449 от 17.06.2013

Адрес редакции:
МОО «Московское общество фтизиатров»
107014, г. Москва,
ул. Стромынка, д. 10

Главный редактор
Богородская Е.М.

Ответственный секретарь
Слогоцкая Л.В.

Зав. редакцией
Дудина А.Г.
Тел. +7 (916) 972-37-76
E-mail: mostubjournal@mail.ru

Ответственный за выпуск
Борисов С.Е. , Зубань О.Н.

Оригинал-макет и компьютерная верстка –
ООО «Ин Тренд».

Служба рекламы и подписки
Тел. +7 (925) 183-46-48
E-mail: tubmagazine@gmail.com

Журнал предназначен для специалистов в области медицинской и фармацевтической деятельности.

Языки: русский, английский

Издатель – ООО «Ин Тренд»
Адрес: 105082, г. Москва,
ул. Большая Почтовая, д. 26В, стр. 1

Отпечатано в типографии
ООО «Лига-Принт»
Тираж 3000 экз.

Ответственность за достоверность информации, содержащейся в рекламных материалах, несут рекламодатели.

Все права защищены.
Ни одна часть этого издания не может быть занесена в память компьютера либо воспроизведена любым способом без предварительного письменного разрешения издателя.

Редакционная коллегия:

Главный редактор – **Богородская Е.М.**, *д.м.н., заместитель руководителя Департамента здравоохранения города Москвы, профессор кафедры фтизиатрии ФГБОУ ДПО «Российская медицинская академия непрерывного профессионального образования Минздрава России»*

Аксенова В.А. *– д.м.н., профессор, академик РАЕН, заведующая лабораторией туберкулеза у детей и подростков ФГБУ «НМИЦ фтизиопульмонологии и инфекционных заболеваний» Минздрава России, главный внештатный детский специалист фтизиатр Минздрава России*

Борисов С.Е. *(зам. главного редактора) – д.м.н., профессор, заместитель директора по научно-клинической работе ГБУЗ «Московский городской научно-практический центр борьбы с туберкулезом ДЗ г. Москвы», профессор кафедры фтизиатрии ФГБОУ ДПО «Российская медицинская академия непрерывного профессионального образования Минздрава России»*

Белевский А.С. *– д.м.н., профессор, профессор кафедры пульмонологии факультета ДПО ФГБОУ ВО «Российский национальный исследовательский медицинский университет им. Н.И. Пирогова Минздрава России», главный внештатный специалист пульмонолог ДЗ г. Москвы*

Брюн Е.А. *– д.м.н., профессор, директор ГБУЗ «Московский научно-практический центр наркологии ДЗ г. Москвы», главный внештатный специалист психиатр-нарколог ДЗ г. Москвы главный внештатный специалист психиатр-нарколог Минздрава России*

Ершов Ф.И. *– д.м.н., профессор, академик РАН, действительный член РАЕН, руководитель отдела интерферонов и лаборатории интерфероногенеза ФГБУ «Национальный исследовательский центр эпидемиологии и микробиологии им. почетного академика Н.Ф. Гамалеи» Минздрава России*

Журавлева М.В. *– д.м.н., профессор, заместитель директора Центра клинической фармакологии ФГБУ «Научный центр экспертизы средств медицинского применения Минздрава России», профессор кафедры клинической фармакологии и пропедевтики внутренних болезней ФГАОУ ВО «Первый МГМУ им. И.М. Сеченова Минздрава России (Сеченовский университет)», главный внештатный специалист клинический фармаколог ДЗ г. Москвы*

Заседателев А.С. *– д.физ.-мат.н., профессор, главный научный сотрудник ФГБУН «Институт молекулярной биологии им. В.А. Энгельгардта РАН», заведующий кафедрой молекулярной и клинической биологии ФГАОУ ВО «Московский физико-технический институт (национальный исследовательский университет)»*

Зубань О.Н. *– д.м.н., профессор, зам. главного врача по медицинской части ГБУЗ «Московский городской научно-практический центр борьбы с туберкулезом ДЗ г. Москвы», профессор кафедры фтизиатрии ДПО «Российская медицинская академия непрерывного профессионального образования Минздрава России»*

Литвинов В.И. *– академик РАН, д.м.н., профессор, научный руководитель ГБУЗ «Московский городской научно-практический центр борьбы с туберкулезом ДЗ г. Москвы»*

Мазус А.И. *– д.м.н., заместитель главного врача по медицинской части ГБУЗ «Инфекционная клиническая больница № 2 ДЗ г. Москвы», руководитель Московского городского центра профилактики и борьбы со СПИДом ДЗМ, профессор кафедры инфектологии и вирусологии ФГАОУ ВО «Первый МГМУ им. И.М. Сеченова Минздрава России (Сеченовский университет)», главный внештатный специалист по проблемам диагностики и лечения ВИЧ-инфекции ДЗ г. Москвы*

Малышев Н.А. *– д.м.н., профессор кафедры инфекционных болезней и эпидемиологии ФГБОУ ВО «Московский государственный медико-стоматологический университет им. А. И. Евдокимова» Минздрава России*

Михайлова Н.А. *– д.м.н., профессор, заместитель директора по научной работе ФГБНУ «НИИ вакцин и сывороток им. И.И. Мечникова» ФАНО России, заведующая лабораторией протективных антигенов*

Плавунов Н.Ф. *– д.м.н., профессор, главный врач ГБУ «Станция скорой и неотложной медицинской помощи им. А.С. Пучкова ДЗ города Москвы», главный внештатный специалист по скорой медицинской помощи ДЗ г. Москвы*

Потекаев Н.Н. *– д.м.н., профессор, директор ГБУЗ «Московский научно-практический центр дерматовенерологии и косметологии ДЗ г. Москвы», заведующий кафедрой кожных болезней и косметологии ФГБОУ ВО «Российский национальный исследовательский медицинский университет им. Н.И. Пирогова Минздрава России», главный внештатный специалист по дерматовенерологии и косметологии ДЗ г. Москвы*

Сафонова С.Г. *– д.б.н., заведующая отделом проблем лабораторной диагностики и патоморфологии ГБУЗ «Московский городской научно-практический центр борьбы с туберкулезом ДЗ г. Москвы»*

Севостьянова Т.А. *– д.м.н., заведующая детским консультационно-диагностическим отделением ГБУЗ «Московский городской научно-практический центр борьбы с туберкулезом ДЗ г. Москвы», заместитель главного внештатного специалиста фтизиатра ДЗ г. Москвы – детский специалист фтизиатр*

Сельцовский П.П. *– д.м.н., профессор, заведующий кафедрой фтизиатрии ФГБОУ ДПО «Российская медицинская академия непрерывного профессионального образования Минздрава России», главный научный сотрудник научно-клинического отдела ГБУЗ «Московский городской научно-практический центр борьбы с туберкулезом ДЗ г. Москвы»*

Сычев Д.А. *– д.м.н., профессор, член-корр. РАН, ректор ФГБОУ ДПО «Российская медицинская академия непрерывного профессионального образования» Минздрава России*

Яблонский П.К. *– д.м.н., профессор, директор ФГБУ «Санкт-Петербургский научно-исследовательский институт фтизиопульмонологии» Минздрава России, главный внештатный специалист торакальный хирург Минздрава России*

Слогоцкая Л.В. *(ответственный секретарь) – д.м.н., заведующая научно-клиническим отделом ГБУЗ «Московский городской научно-практический центр борьбы с туберкулезом ДЗ г. Москвы»*

Научный редактор: **Борисов С.Е.**

СОДЕРЖАНИЕ

СРОЧНО В НОМЕР

3 Туберкулез и COVID-19

ЭПИДЕМИОЛОГИЯ ТУБЕРКУЛЕЗА

5 Заболеваемость туберкулезом студентов очных отделений высших учебных заведений города Москвы
А.Д. Ильченко, Е.М. Белиловский, А.О. Темлякова, Е.М. Богородская

ДИАГНОСТИКА И КЛИНИКА ТУБЕРКУЛЕЗА

14 Иммунологические кожные тесты в дифференциальной диагностике туберкулеза у взрослых
А.В. Лысов, А.В. Казаков, С.В. Ситникова, А.С. Безукладова

20 Мониторинг латентной туберкулезной инфекции у больных воспалительными заболеваниями кишечника на фоне лечения ингибиторами ФНО-α
К.С. Фролова, С.Е. Борисов

ЛЕКАРСТВЕННАЯ ЧУВСТВИТЕЛЬНОСТЬ МИКРООРГАНИЗМОВ

26 Определение минимальной ингибирующей концентрации противотуберкулезного препарата Перхлозон® в отношении микобактерий туберкулеза с различным спектром устойчивости
С.Г. Сафонова, И.В. Перетокина, М.В. Макарова, Л.Ю. Крылова, Ю.Д. Михайлова, Д.В. Григораш

ТУБЕРКУЛЕЗ ВНЕЛЕГОЧНЫХ ЛОКАЛИЗАЦИЙ

34 Клиническое течение туберкулезного пионефроза, осложненного множественными свищами
А.А. Волков, О.Н. Зубань, И.Г. Саенко, И.В. Гавриленко

39 Морфологические изменения мочеточника у больных туберкулезом почки
О.Н. Зубань, Б.И. Новиков, А.А. Волков, Э.П. Бородин, Л.В. Арканов, А.В. Родченков, Р.Б. Бердников

45 Результат воздействия тока высокой частоты на сакральные сегменты спинного мозга у больных туберкулезным спондилитом с нейрогенной арефлексией детрузора
А.А. Лебедев, А.Н. Муравьев, А.С. Толстых, Г.Ю. Васильева, Е.Г. Соколович

50 Функциональное состояние и качество жизни у пациентов с доброкачественной гиперплазией предстательной железы после эмболизации артерий простаты
З.Р. Рашидов, Б.З. Зикриллаев

ЛЕКЦИЯ

53 «Маски» туберкулеза
М.Г. Кобулашвили, Т.А. Севостьянова

КЛИНИЧЕСКИЕ НАБЛЮДЕНИЯ

61 Лечение больного туберкулезом органов дыхания с множественной лекарственной устойчивостью микобактерий туберкулеза и диффузным токсическим зобом
А.С. Полякова, Т.Р. Багдасарян, В.В. Романов, А.Э. Эргешов

67 Излечение стероидного деструктивного туберкулеза легких с множественной лекарственной устойчивостью микобактерий у больной с ревматоидным артритом
О.Г. Челнокова, А.А. Баранов, Тахан Абдулраззак, Е.В. Караганова, Е.Н. Поршнева

ОБЗОР ЛИТЕРАТУРЫ

72 Диагностика туберкулеза кожи и подкожной жировой клетчатки (обзор литературы)
А.Л. Чужов, О.Н. Зубань

IN MEMORIA

84 Памяти К.Г. Пучкова

БЕСПЛАТНЫЙ ДОСТУП К PDF-ВЕРСИИ ЖУРНАЛА ПРИ РЕГИСТРАЦИИ НА САЙТЕ WWW.IN-TUB.RU

Редакционный совет:

Елькин А.В. – *д.м.н., профессор, зав. кафедрой фтизиопульмонологии и торакальной хирургии ФГБОУ ВО «Северо-Западный государственный медицинский университет им. И.И. Мечникова» Минздрава России, главный врач СПб ГБУЗ «Городская туберкулезная больница № 2»*

Кравченко А.Ф. – *д.м.н., профессор, директор ГБУ Научно-практический центр «Фтизиатрия» Минздрава Республики Саха (Якутия)*

Малиев Б.М. – *д.м.н., профессор, главный врач ГБУЗ «Республиканский противотуберкулезный диспансер» Минздрава Республики Северная Осетия-Алания, главный фтизиатр Минздрава Республики Северная Осетия-Алания*

Малыхина Т.И. – *к.м.н., зам. главного врача по организационно-методической работе ОГКУЗ «Противотуберкулезный диспансер», г. Белгород*

Морозова Т.И. – *д.м.н., профессор, главный врач ГБУЗ «Саратовский областной противотуберкулезный диспансер», зав. кафедрой фтизиатрии ФПК и ППС ФГБОУ ВО «Саратовский государственный медицинский университет им. В.И. Разумовского»*

Скорняков С.Н. – *д.м.н., профессор, руководитель научно-клинического отдела УНИИФ – филиала ФГБУ «НМИЦ ФПИ» Минздрава России*

Шилова М.В. – *д.м.н., профессор кафедры фтизиопульмонологии и торакальной хирургии им. академика М.И. Перельмана ФГАОУ ВО «Первый Московский государственный медицинский университет им. И.М. Сеченова» Минздрава России*

Журнал выходит 4 раза в год.
Подписку на журнал на территории РФ осуществляет агентство Роспечать.
Подписной индекс по каталогу на 2020 год – **70979.**
Минимальная стоимость – **600 руб.**
График выхода издания в 2020 году: **март, май, сентябрь, декабрь.**

Туберкулез и COVID-19

24 марта 2020 года мы ежегодно отмечаем Всемирный день борьбы с туберкулезом и организовываем месячник борьбы с туберкулезом. В этом году наш профессиональный праздник по стечению обстоятельств совпал с объявленной Всемирной организацией здравоохранения пандемией новой коронавирусной инфекции и потребовал от противотуберкулезных медицинских организаций города Москвы объединения усилий с целью создания системы противодействия распространению COVID-19 среди больных туберкулезом.

Борьба с инфекцией всегда присутствовала в повседневной практике фтизиатров. И не только потому, что туберкулез является инфекционным заболеванием и требует широкой работы в бытовых и профессиональных очагах. У части больных туберкулезом имеется также ВИЧ-инфекция, у них выявляют гепатиты В и С, сифилис, чесотку и другие заболевания.

Однако пандемия COVID-19 – новый вызов для всей системы здравоохранения в целом и для противотуберкулезной службы в частности.

Наши коллеги – инфекционисты, эпидемиологи, медицинские работники городских стационаров и поликлиник испытывают невероятную нагрузку в период эпидемии новой коронавирусной инфекции. Противотуберкулезная служба также подключена ко многим процессам: с 6 марта 2020 года наши специалисты работают в составе выездных бригад скорой медицинской помощи, в обсерваторе в составе выездной бригады ГБУЗ «Инфекционная больница № 2 ДЗМ», в колл-центре по коронавирусу Департамента здравоохранения города Москвы, эпидемиологи – в ставшей известной всему миру больнице в Коммунарке.

Помимо этого, нам, фтизиатрам, необходимо сделать все возможное для того, чтобы не занести COVID-19 в стационары, где находятся на длительном лечении больные туберкулезом с распространенными процессами, бактериовыделением, сочетанной инфекцией ВИЧ/туберкулез. Ситуация осложняется достаточно быстрым накоплением заболевших в популяции москвичей – число больных COVID-19 уже превышает число состоящих на учете больных туберкулезом. А это значит, что контакты с заболевшими очень вероятны при выходе из стационара. Поэтому необходимо прекратить выход из стационара больных туберкулезом в принципе. Тех пациентов, которые уклоняются от лечения и не выполняют режим «закрытых дверей», следует перевести на лечение на дому (*Приказ по МНПЦ борьбы с туберкулезом от 11 марта 2020 года № 127*).

Нужно максимально ограничить контакты больных туберкулезом, нуждающихся в ежедневном наблюдении и находящихся на лечении в дневном стационаре. Для этого возможно временно, на период режима повышенной готовности, организовать дневной стационар на дому, обеспечив пациентов лекарственными препаратами, необходимыми манипуляциями и забором материала для лабораторного анализа. Естественно, с ежедневным контролем за лечением пациентов, в том числе с применением дистанционных технологий. Конечно, медицина еще не достигла такой реальности, когда КТ и рентгенографию возможно было бы сделать на дому. Поэтому нужно минимизировать контакты пациентов при приезде в диспансер на рентгенологическое обследование, обеспечить его маской и выделить «коридор безопасности» в амбулаторном противотуберкулезном подразделении.

С тем чтобы не занести коронавирусную инфекцию в стационар, госпитализация больных туберкулезом должна быть организована только через фильтр-бокс с забором мазка из носа и ротоглотки для исследования на возбудителя COVID-19 и с последующим размещением пациента в боксированных палатах до ожидания отрицательного анализа. Для контактных лиц необходимо ожидание в мельцеровских боксах либо в специальном туберкулезном отделении.

Особо следует сказать о больных туберкулезом – реконвалесцентах после COVID-19. Согласно *Приказу Департамента здравоохранения города Москвы от 27.03.2020 № 296,* пациенты, перенесшие новую коронавирусную инфекцию, должны находиться в амбулаторных условиях в режиме самоизоляции на дому. Для больных туберкулезом, являющихся реконвалесцентами после COVID-19, необходимы отдельные подразделения с обсервацией на 14 дней на период реконвалесценции, когда должны быть исключены их контакты с другими нашими пациентами.

На сегодня во всех противотуберкулезных учреждениях Департамента здравоохранения города Москвы имеются помещения для изоляции пациентов в случае необходимости. В ГБУЗ «МНПЦ борьбы с туберкулезом ДЗМ» оборудованы 4 мельцеровских бокса, 10 боксированных палат в приемном отделении, одна боксированная палата в реанимации Клиники № 2, изолятор с родильным залом в роддоме, боксированные палаты и изолятор в филиале «Детское отделение», 12 боксированных палат в отделениях Клиники № 2, три – в филиале по СЗАО. В ГБУЗ «Туберкулезная больница им. А.Е. Рабухина ДЗМ» имеются 6 мельцеровских боксов и 4 боксированные палаты в приемных отделениях, 41 боксированная палата в отделениях. В ГБУЗ «Туберкулезная больница им. Г.А. Захарьина ДЗМ» выделено специальное отделение на 7 палат для размещения на время карантина вновь поступающих больных.

К сожалению, занос новой коронавирусной инфекции в стационар возможен не только больными туберкулезом. Это может сделать инфицированный в другом месте персонал, выходящий на смену без информации об инфицированности и без клинических проявлений заболевания, в том числе работающий на аутсорсинге. С тем чтобы снизить этот риск, необходимы ежедневный фильтр на входе в виде термометрии и визуальной оценки состояния каждого сотрудника, регулярное обследование сотрудников на COVID-19, а также постоянное ношение на рабочих местах средств индивидуальной защиты (халат, респиратор, шапочка, перчатки), регулярное мытье и обеззараживание рук. Нам как никогда сегодня нужен постоянный самоконтроль и взаимоконтроль за выполнением противоэпидемических мероприятий.

Е.М. Богородская, И.В. Ноздреватых, Е.А. Котова, М.В. Синицын, С.Е. Борисов, С.А. Оприщенко, А.Л. Собкин

УДК 378.09::[616-036.22+616.002.5]

ЗАБОЛЕВАЕМОСТЬ ТУБЕРКУЛЕЗОМ СТУДЕНТОВ ОЧНЫХ ОТДЕЛЕНИЙ ВЫСШИХ УЧЕБНЫХ ЗАВЕДЕНИЙ ГОРОДА МОСКВЫ

А.Д. Ильченко, Е.М. Белиловский, А.О. Темлякова, Е.М. Богородская
ГБУЗ «Московский городской научно-практический центр борьбы с туберкулезом Департамента здравоохранения города Москвы»

INCIDENCE OF TUBERCULOSIS IN STUDENTS OF THE HIGHER EDUCATIONAL INSTITUTION IN CITY OF MOSCOW

A.D. Ilchenko, E.M. Belilovskiy, A.O. Temlyakova, E.M. Bogorodskaya

Проведено кросс-секционное исследование заболеваемости туберкулезом студентов вузов г. Москвы в 2017–2018 учебном году (456 629 чел.), среди которых было 23,0% москвичей, 68,7% иногородних и 8,3% иностранных граждан. Среди 61 студента, заболевшего туберкулезом в этот период, было 21,3% москвичей, 24,6% иногородних и 54,1% иностранцев. Наибольшее число заболевших среди иностранцев пришлось на студентов подготовительного и I курса (44,2%), а среди россиян – на студентов II и III курсов (67,9%). 49,0% больных студентов было выявлено при профилактических осмотрах. Среди москвичей этот показатель был равен 53,8%, иногородних – 66,7%, а среди иностранных студентов – 33,3% (p = 0,065). У 70,5% заболевших студентов давность предыдущего флюорографического обследования превышала 1 год.

Показатель заболеваемости туберкулезом среди всех студентов составил 13,4 на 100 тыс. соответствующего контингента, причем среди студентов женщин – 6,0 на 100 тыс., а студентов-мужчин – 21,2 на 100 тыс. (p < 0,005). Среди студентов-москвичей показатель заболеваемости туберкулезом составил 12,4 на 100 тыс., иногородних – 4,8 на 100 тыс., а иностранных студентов – 87,2 на 100 тыс. (p < 0,05). Иностранные студенты являются группой высокого риска по заболеванию туберкулезом.

***Ключевые слова**: туберкулез, заболеваемость туберкулезом, заболеваемость студентов, группы риска по туберкулезу*

A cross-sectional study of the tuberculosis (TB) notification among university students in Moscow in the 2017–2018 academic year (N = 456,629) was conducted, among which there were 23% of city residents, 68.7% of residents of other Russian regions and 8.3% of foreign citizens. Among 61 students with tuberculosis who were registered in these years, 21.3% of city residents, 24.6% of residents of other Russian regions and 54.1% of foreigners. The largest number of cases among foreigners was in access courses and 1st year students (44.2%), and among Russians – in 2nd and 3rd year students (67.9%). 49.0% of sick students were active detected during X-Ray mass screening examinations. This indicator was equal to 53.8% in city residents, 66.7% – in residents of other Russian regions, and 33.3% – in foreign students (p = 0.065). In 70.5% of TB patients in students, the period of the previous fluorographic examination exceeded 1 year.

The TB notification rate among all students was 13.4 per 100 K of the student population, and among women students – 6.0 per 100 K, and male students – 21.2 per 100 K (p < 0.005). The TB notification rate among city residents' students was 12.4 per 100 K, residents of other Russian regions – 4.8 per 100 K, and foreign students – 87.2 per 100 K (p < 0.05). International students are at high risk for tuberculosis.

***Keywords**: tuberculosis, TB notification rate, TB incidence in students, risk groups for tuberculosis*

Введение

Студенты относятся к группе высокого риска по развитию туберкулеза в силу одномоментного влияния на них комплекса неблагоприятных факторов: резкое изменение образа жизни, миграция, психоэмоциональное напряжение, высокие интеллектуальные нагрузки, недостаточное питание, скученность проживания, резкое расширение ареала социальных контактов и их плотности [3, 8, 17, 20]. Наличие у студента какого-либо хронического заболевания легких, сахарного диабета, язвенной болезни желудка и 12-перстной кишки еще более повышает риск развития туберкулеза [7]. Проблемы жилья и бытовой неустроенности [2, 14], материальные трудности [5] усиливают стресс адаптации. Совокупность всех факторов негативно влияет на качественные характеристики состояния иммунной системы и общих ресурсов молодых людей (макроорганизма), что в системе взаимодействия «хозяин – патоген» имеет не меньшее значение для возникновения туберкулеза, чем вирулентность микобактерии [19, 21]. Сниженная в среде студентов мотивация к регулярному обследованию на туберкулез, ухудшение контакта с системой здравоохранения в связи с переездом к месту учебы, недостаточная информированность о туберкулезе и его профилактике – что в совокупности трактуется как «низкая медицинская активность» – фактор, снижающий эффективность мероприятий по раннему (активному) выявлению больных туберкулезом в этой группе [1, 9].

На территории города Москвы осуществляют образовательную деятельность 260 государственных и негосударственных высших учебных заведений (вузов). В них в 2017–2018 учебном году на очных отделениях по программам бакалавриата, специалитета и магистратуры обучалось 456 629 чел. [13]. Число студентов очных отделений вузов в г. Москве сопоставимо с численностью населения таких городов, как Хабаровск или Ярославль [18]. Практически 95% студентов очных отделений сосредоточено в 150 вузах столицы. Иногородние и иностранцы составляют более 75% студенческой аудитории, а в крупных университетах[1] их доля достигает 80% [6].

При зачислении в вуз все студенты предъявляют медицинскую справку по форме 086/у [12], где в п. 7 регистрируются сведения о прохождении флюорографического обследования и его результатах. Запись в справке делается на основании результатов прохождении флюорографии давностью не более 1 года, что предусмотрено действующими правилами [10, 16]. Таким образом, на момент зачисления значительная часть студентов уже имеет давность последнего профилактического флюорографического обследования более 6 месяцев. Студентам вузов рекомендуют оформить прикрепление к городским поликлиникам по месту проживания в рамках программы ОМС. В то же время механизмов «стимулирования» к прикреплению к территориальной поликлинике нет, и механизмы контроля ситуации со стороны вуза, страховых медицинских организаций и поликлиник законодательно не конкретизированы. По данным поликлиник, подведомственных Департаменту здравоохранения города Москвы, в реестре лиц, прикрепленных для медицинского обслуживания к поликлиникам по программе ОМС, в 2017 году числились только 50 314 студентов[2] – менее 10% от числа проживающих в общежитиях. Со стороны администрации вузов контроль регулярности прохождения студентами периодических флюорографических обследований, как правило, не осуществляется.

Некоторые крупные вузы столицы и их общежития расположены в Московской области (МФТИ – в г. Долгопрудном, Московский государственный университет леса – в г. Мытищи и т.п.) или имеют широкую филиальную сеть в городах Московской области, при этом формально студенты учтены как обучающиеся в вузах города Москвы.

Студенческая молодежь, в силу своей численности и совокупности присущих ей факторов риска, недостаточного контроля качества и соблюдения сроков профилактических флюорографических обследований, оказывает влияние на эпидемиологический процесс по туберкулезу в городе. На фоне снижения показателей заболеваемости и распространенности туберкулеза в столице [15] вопросы изучения эпидемиологии туберкулеза в студенческой среде приобретают особую актуальность.

Цель исследования

Изучение заболеваемости туберкулезом студентов московских вузов в течение 2017–2018 учебного года, в том числе в отдельных социально-демографических группах.

Материалы и методы исследования

Источники информации:

– регистр впервые выявленных больных туберкулезом в г. Москве отдела эпидемиологического мониторинга туберкулеза ГБУЗ «МНПЦ борьбы с туберкулезом ДЗМ»;

– данные автоматизированной информационной системы отдела регистрации и учета инфекционных болезней (АИС «ОРУИБ») ГБУ «Центр гигиены и эпидемиологии в городе Москве»;

[1] Московский государственный университет, МГТУ им. Баумана, Московский физико-технический национальный институт, Национальный исследовательский ядерный университет «МИФИ» и некоторые другие.

[2] Данные предоставлены главными специалистами-фтизиатрами административных округов г. Москвы в рамках приказа Департамента здравоохранения города Москвы от 07.02.2017 № 70 «О совершенствовании профилактического (скринингового) обследования на туберкулез лиц».

– данные отчетов Минобрнауки России о численности и структуре студентов вузов города Москвы;

– данные отчетов поликлиник о прикреплении студентов вузов для медицинского обслуживания по месту проживания [11].

Объект исследования – все студенты вузов города Москвы, у которых диагноз «туберкулез» был подтвержден врачебной комиссией противотуберкулезных учреждений в период учебного года с июля 2017 по июнь 2018 года.

Для расчета интенсивных показателей использовались данные Минобрнауки России о численности студентов, обучающихся на очных отделениях московских вузов как на условиях общего приема, так и на возмездной основе и обучающихся в соответствии с международными договорами Российской Федерации, федеральными законами или установленной Правительством Российской Федерации квотой (иностранные граждане и лица без гражданства). На основе этих сведений среди всех обучающихся (456 629 чел.) определены численность отдельных групп по статусу проживания, половозрастной структуре и распределение по курсам обучения. Сведения о больных туберкулезом, выявленных из числа студентов вузов, получены из регистра эпидемиологического мониторинга туберкулеза в городе Москве, сформированного на основе учетных форм № 089/у-туб. Полученные данные уточнены (сверены) с данными ФБУЗ «Центр гигиены и эпидемиологии в г. Москве», предоставленными по специальному запросу, и с данными АИС «ОРУИБ».

Для сравнения показателя заболеваемости среди студентов вузов использовали показатель заболеваемости постоянного населения в целом и занятого в хозяйственной деятельности в аналогичной возрастной группе [1]. Проведено сравнение показателей заболеваемости в группах студентов по статусу проживания. Исследована корреляция показателя заболеваемости студентов туберкулезом с длительностью обучения в вузе.

При статистической обработке результатов рассчитывали 95%-ный доверительный интервал (ДИ) и использовали уровень статистической значимости (*p*), равный 0,05.

Из исследования были исключены: больные туберкулезом, которым диагноз поставлен при зачислении в вуз (предварительный осмотр) и которые не приступали к занятиям; студенты, обучающиеся в вузах других городов России, у которых туберкулез был выявлен в г. Москве; преподаватели вузов; лица, назвавшие себя студентами, но чья принадлежность к конкретному вузу не установлена при эпидемиологическом расследовании.

Результаты исследования и обсуждение

Проведена оценка численности студентов в зависимости от статуса проживания по расчетным данным. Среди студентов очных отделений вузов города Москвы, обучающихся в 2017–

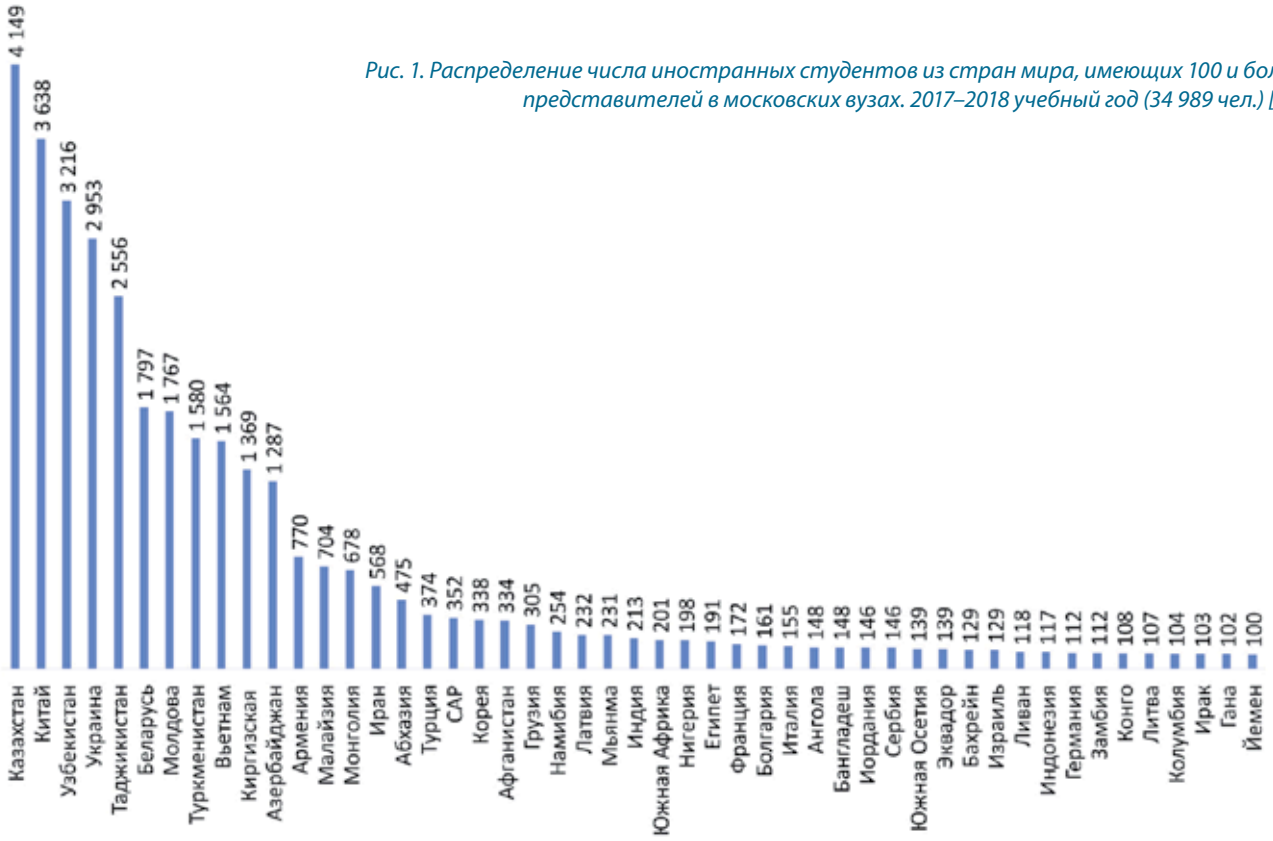

Рис. 1. Распределение числа иностранных студентов из стран мира, имеющих 100 и более представителей в московских вузах. 2017–2018 учебный год (34 989 чел.) [13]

[1] По данным регистра больных туберкулезом отдела эпидемиологического мониторинга туберкулеза в г. Москве ГБУЗ «МНПЦ борьбы с туберкулезом ДЗМ».

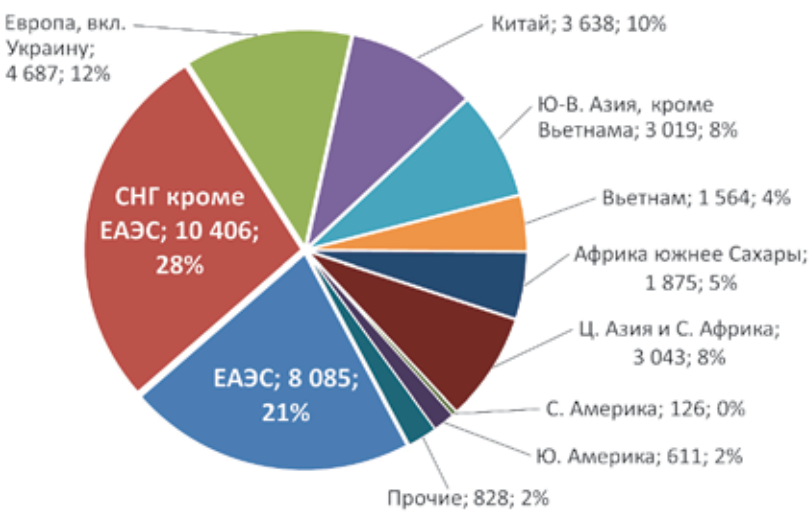

Рис. 2. Распределение иностранных студентов вузов г. Москвы по регионам и странам проживания. 2017–2018 учебный год (37 858 чел.) [13]

В вузах Москвы обучаются граждане из 170 стран, но большинство (92,4%) составляют студенты из 50 стран мира (рис. 1). Практически половина обучающихся – граждане стран СНГ (49%). Ощутимую долю студентов составляли граждане Китая (10%), Украины (8%) и Вьетнама (4%) (рис. 2).

Возрастной диапазон студентов очных отделений вузов, обучавшихся в 2017–2018 учебном году, составлял от 15 до 40 и более лет (рис. 3). Подавляющее большинство студентов (91,2%) принадлежало возрастной группе 17–23 года. Доля женщин [13] составляла 51,4%, мужчин – 48,6%. Отмечена гендерная диссоциация в отдельных возрастных группах. Так, среди студентов в возрасте 15–21 год (преимущественно это обучающиеся по программе бакалавриата) преобладали женщины – 52,2%, а в возрастной группе 22 года и старше (преимущественно обучающиеся по программам магистратуры и специалитета) было больше мужчин – 53,0% ($p < 0,005$).

2018 учебном году [13] (n = 456 629), москвичи составляли [1] 23%, или около 105 тыс. чел., жителей других регионов России – 68,7%, или около 313,8 тыс. чел., иностранные граждане и лица без гражданства – 8,3%, или 37,9 тыс. чел.

По данным отчетов Министерства образования и науки Российской Федерации, в г. Москве обучается 19,2% всех студентов очных отделений вузов России. В то же время доля иностранных студентов существенно выше – 23,8%, а доля студентов из числа соотечественников достоверно ниже – 18,8% ($p < 0,005$).

Таким образом, студенческая аудитория вузов города Москвы на 77,0% состоит из приезжих, при этом регистрируется незначительное общее преобладание женщин по численности (51,4%), при изменении гендерного соотношения в группах лиц от 22 лет и старше (женщин – 47,0%, при 52,2% – для лиц младше 22 лет), а также преобладание в студенческой среде (~ 65%) лиц юношеского возраста [2].

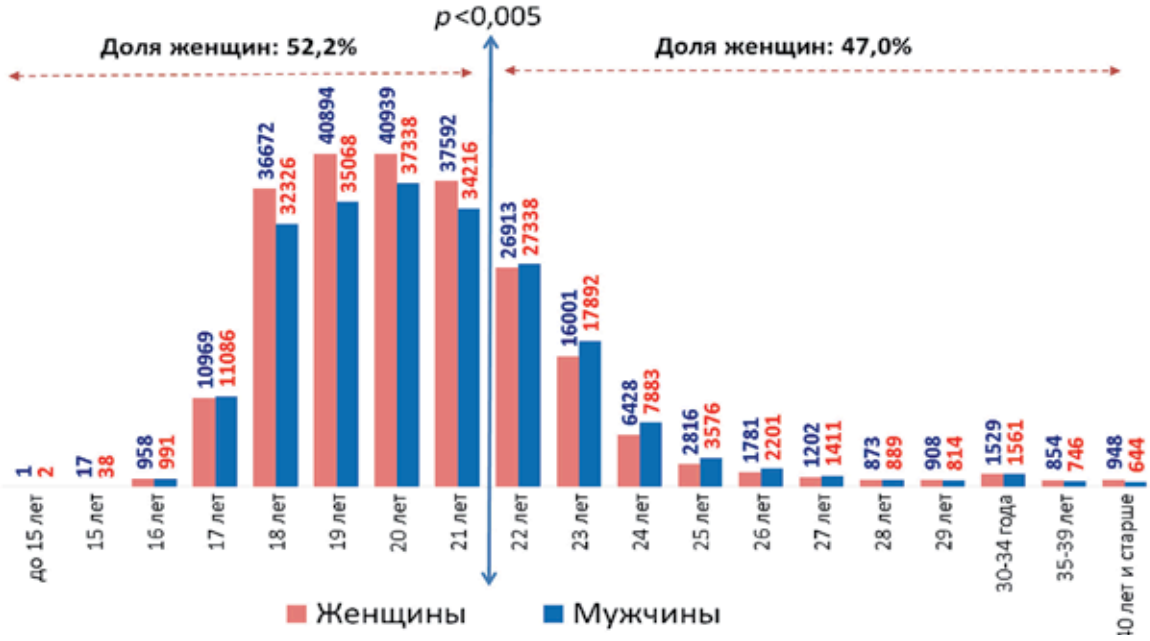

Рис. 3. Распределение по возрасту и полу студентов, обучающихся на очных отделениях частных и государственных вузов г. Москвы в 2017–2018 учебном году по программам бакалавриата, специалитета и магистратуры (456 629 чел.) [13]

[1] Число москвичей в структуре обучающихся студентов определено расчетным путем исходя из информации, опубликованной в Российской газете (Федеральный выпуск № 7057). Такая информация в отчетах Минобрнауки России и Мосгорстата не представлена.

[2] По классификации Академии педагогических наук 1965 года юношеский возраст для мужчин – от 17 до 21 года, для женщин – от 16 до 20 лет.

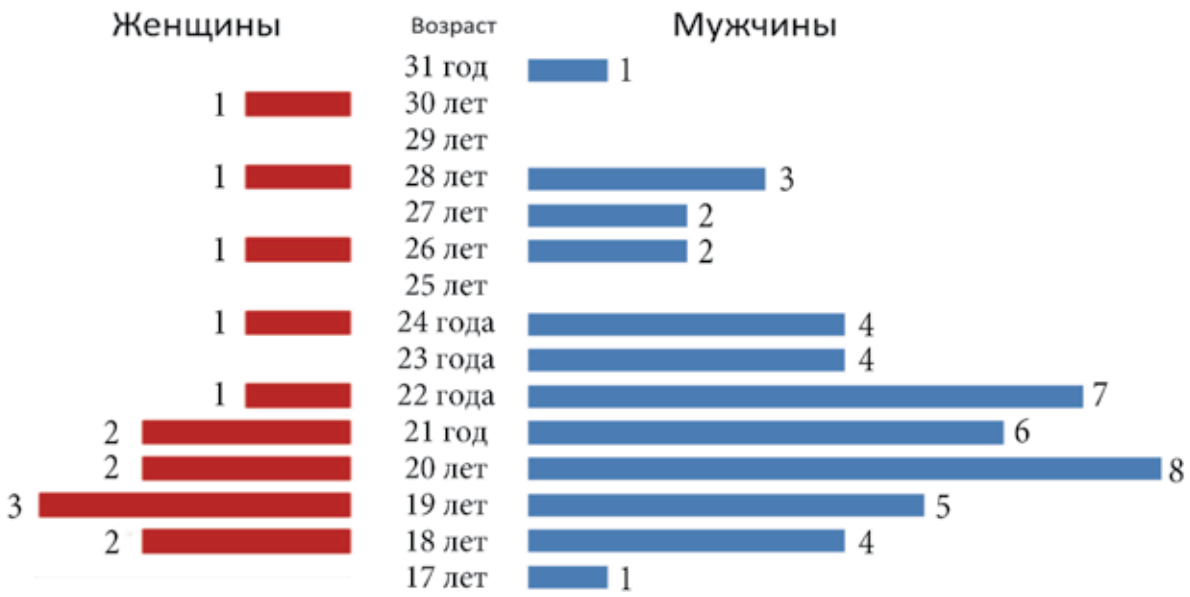

Рис. 4. Распределение по полу и возрасту больных туберкулезом (61 чел.), выявленных из числа студентов очных отделений вузов г. Москвы с июля 2017 по июнь 2018 года

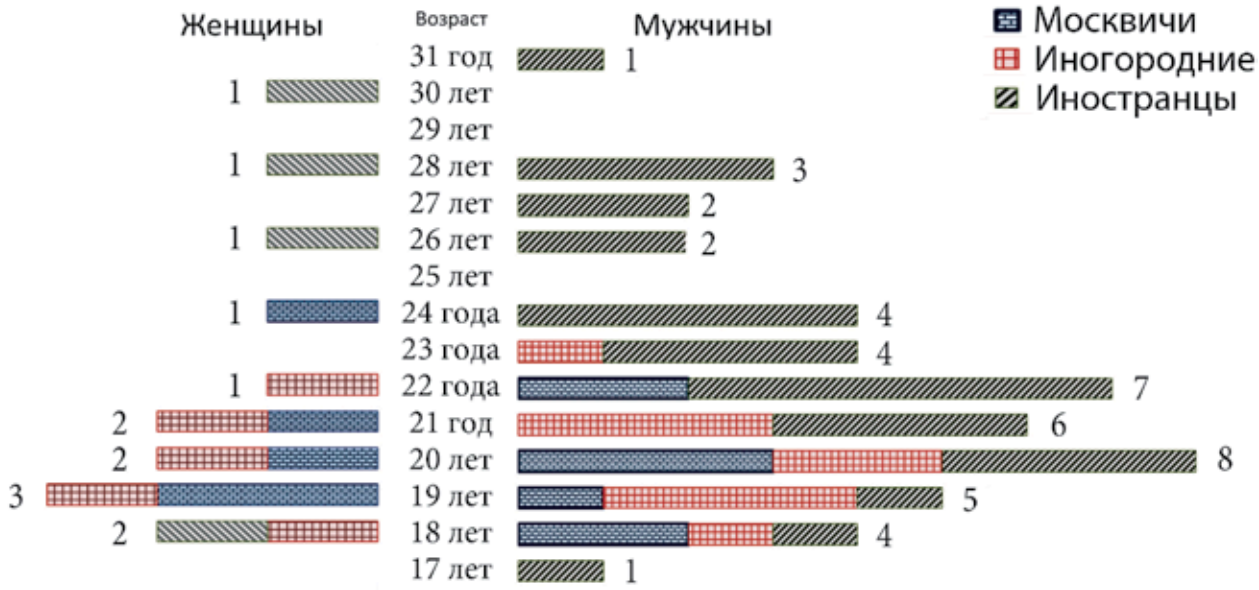

Рис. 5. Распределение по полу, возрасту и статусу проживания больных туберкулезом (61 чел.), выявленных из числа студентов очных отделений вузов г. Москвы с июля 2017 по июнь 2018 года

В течение 2017 и 2018 годов в городе Москве было зарегистрировано 122 случая заболевания туберкулезом среди студентов вузов (119 – с впервые выявленным туберкулезом и 3 случая рецидива туберкулеза) [1]. В исследование был взят 61 студент с подтвержденным диагнозом туберкулеза, зарегистрированным в течение одного года: с июля 2017 по июнь 2018 года включительно.

Среди заболевших студентов женщины составили 23,0% (14 чел.), мужчины – 77,0% (47 чел.) (рис. 4).

Среди заболевших было 13 москвичей, или 21,3% (95%ДИ 12,0–32,4%), иногородних – 15 чел., или 24,6% (95%ДИ 14,7–36,1%), и достоверно наибольшая ($p < 0,05$) группа граждан других государств (иностранцы) – 33 чел., или 54,1% (95%ДИ 41,6–66,3%).

Анализ половозрастной структуры заболевших показал, что лица до 22 лет включительно составляют 67,2% (41 чел. – 14 москвичей, 12 иногородних и 15 иностранных граждан). В возрасте 23–24 лет было 15% (9 чел.), среди которых 7 – иностранные граждане. Больные туберкулезом в возрасте 25 лет и старше составляют 18% (11 чел.) и все являются иностранными гражданами (рис. 5).

[1] По данным регистра больных туберкулезом отдела эпидемиологического мониторинга туберкулеза в г. Москве ГБУЗ «МНПЦ борьбы с туберкулезом ДЗМ», сверенным с данными из АИС ОРУИБ, предоставленными ФБУЗ «Центр гигиены и эпидемиологии в г. Москве».

Рис. 6. Распределение больных туберкулезом студентов вузов (61 чел.) по каналам выявления туберкулеза

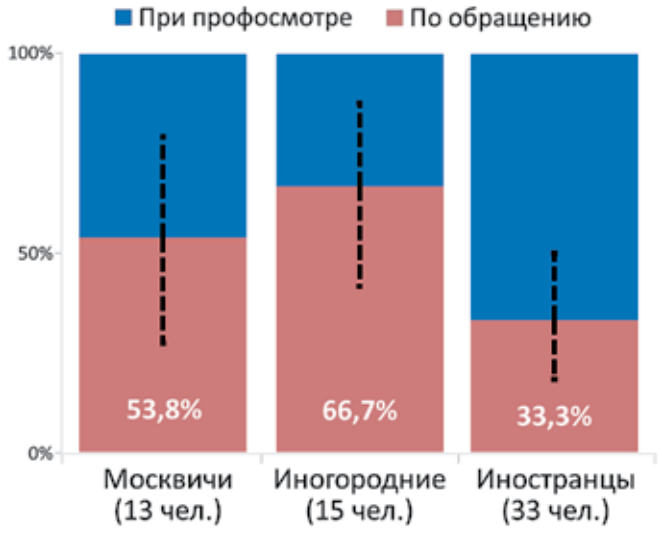

Рис. 7. Распределение больных туберкулезом студентов вузов (N = 61) по каналам выявления туберкулеза среди москвичей и приезжих. Абс. (чел.), доли (%). Прерывистые линии обозначают 95%ДИ

Среди больных туберкулезом учащихся первого года обучения (подготовительный и I курс) доля граждан России (14,3%, 4 из 28 чел.) достоверно ниже, чем среди иностранцев (42,4%, 14 из 33 чел.) ($p < 0,05$). Среди студентов II и III курсов обратная зависимость: доля больных граждан России (67,9%, 19 из 28 чел.) достоверно выше таковой среди иностранцев (31,4%, 10 из 33) ($p < 0,05$). Среди студентов старших курсов (IV и далее) статистически значимой разницы в доле больных из числа граждан России и иностранцев не определяется ($p > 0,1$). Таким образом, если у больных из числа граждан России туберкулез в основном выявляли на II и III курсах, то у иностранных граждан максимум выявления заболевших приходился на подготовительный и I курс обучения с постепенным уменьшением числа на последующих курсах.

Средний возраст больных туберкулезом студентов составил 21,9 года. При этом у иностранных граждан этот показатель был равен 23,5 года, у москвичей и иногородних студентов – 20,2 и 20,1 года соответственно.

При профилактических осмотрах выявлено 49,0% больных туберкулезом студентов. Распределение больных по каналам выявления туберкулеза в целом, а также в группах по признаку проживания представлено на рисунках 6 и 7.

Различия доли больных туберкулезом, выявленных при обращении за медицинской помощью, среди москвичей – 53,8% (7 из 13 больных), иногородних – 66,7% (10 из 15 больных) и иностранных студентов – 33,3% (11 из 33 больных) не являются статистически значимыми ($p < 0,1$).

Проведенное сравнение групп студентов из числа москвичей, иногородних и иностранцев по месту выявления и подтверждения диагноза туберкулеза (рис. 8) статистически значимых различий не выявило. Единственное, что можно указать, больных из числа москвичей чаще выявляли в поликлиниках, а больных из числа иногородних и иностранных студентов чаще выявляли в противотуберкулезных учреждениях.

Анализ данных о сроках предыдущего флюорографического обследования, внесенных в регистры эпидемиологического

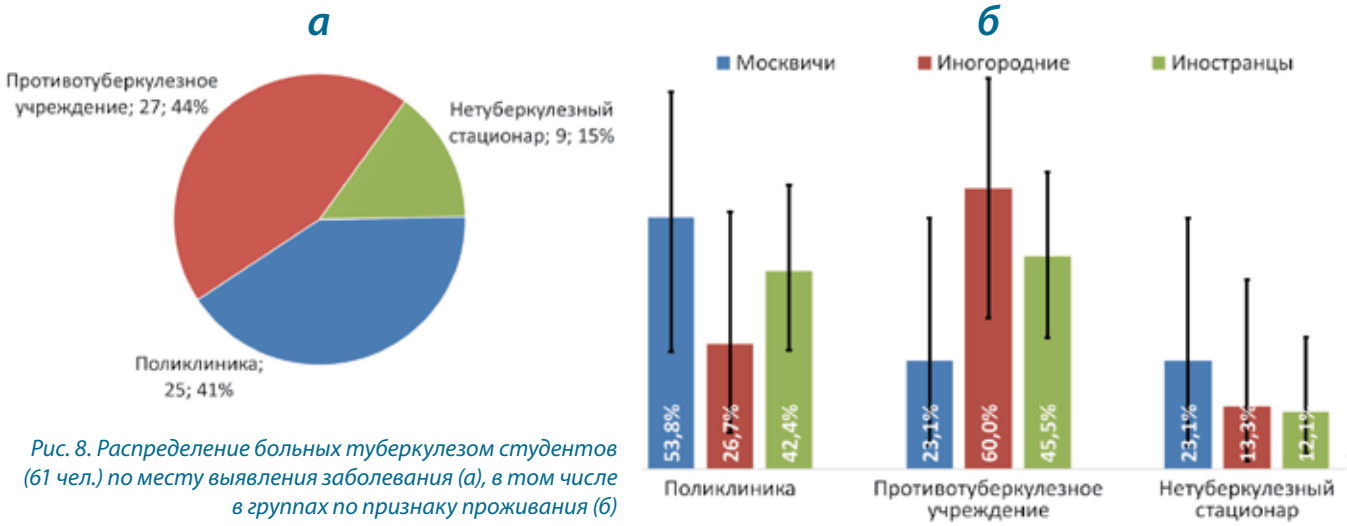

Рис. 8. Распределение больных туберкулезом студентов (61 чел.) по месту выявления заболевания (а), в том числе в группах по признаку проживания (б)

Таблица. Показатель заболеваемости туберкулезом в отдельных половозрастных группах студентов вузов г. Москвы, 2017–2018 учебный год

Пол	Возраст (полных лет)			Всего
	15–19	20-24	25 и более	
Женский				
обучалось (*абс.*)	91 992	131 417	11 213	234 622
выявлено больных туберкулезом (*абс.*)	5	6	3	14
заболеваемость (на 100 тыс.)	5,4	4,6	26,8	6,0
Мужской				
обучалось (*абс.*)	81 715	128 212	12 170	222 007
выявлено больных туберкулезом (*абс.*)	10	29	8	47
заболеваемость (на 100 тыс.)	12,2	22,6	65,7	21,2
Всего				
обучалось (*абс.*)	173 706	259 539	23 384	456 629
выявлено больных туберкулезом (*абс.*)	15	35	11	61
заболеваемость (на 100 тыс.)	8,6	13,5	47,0	13,4

мониторинга на основе сведений из ф. 089у-туб, показал, что у 70,5% заболевших студентов (43 чел.) давность предыдущего флюорографического обследования превысила 1 год, из них у 13 студентов была более двух лет. Доля студентов, у которых нарушены сроки периодического обследования, высока во всех группах: среди заболевших москвичей – 61,5% (8 чел.), иногородних – 66,7% (10 чел.) и среди иностранных студентов – 75,8% (25 чел.).

Рассчитан показатель заболеваемости туберкулезом среди студентов, в том числе в половозрастных группах (таблица и рис. 9).

Показатель заболеваемости туберкулезом студентов московских вузов в 2017–2018 учебном году в расчете на всех обучающихся на очных отделениях по программе бакалавриата, специалитета и магистратуры (456 629 чел.) составил 13,4 (95%ДИ 10,2–17,2) на 100 тыс., что в 1,6 раза выше показателя заболеваемости постоянного населения в аналогичной возрастной группе (18–34 года), равного 8,1 на 100 тыс. населения данного возраста ($p < 0{,}005$). Наиболее высокий показатель заболеваемости среди всех студентов – в группе лиц старше 25 лет и достигает значения 47,0 (95%ДИ 23,5–84,2) на 100 тыс., а среди мужчин – 65,7 (95%ДИ 28,4–129,5) на 100 тыс. Показатель заболеваемости студентов женского пола (6,0 на 100 тыс.) в 3,5 раза ниже такового среди студентов мужского пола (21,8 на 100 тыс., $p < 0{,}01$). Наблюдается высокая вариабельность показателя заболеваемости как по гендерному признаку, так по возрастным группам.

При анализе заболеваемости в группах по статусу проживания выявлено, что среди студентов-москвичей показатель заболеваемости туберкулезом равен 12,4 (95%ДИ 6,6–21,2) на 100 тыс. что в 2,7 три раза выше показателя заболеваемости туберкулезом работающей молодежи из числа постоянного населения в сопоставимом возрастном диапазоне (4,6 на 100 тыс. в возрасте 20–29 лет) .

В то же время показатель заболеваемости туберкулезом среди иногородних студентов составил 4,8 (95%ДИ 2,7–7,9) на 100 тыс., что объясняется обследованием их как в г. Москве, так и по месту постоянной регистрации, куда они выезжают при первой возможности. При выявлении туберкулеза случай заболевания регистрируют в соответствующем субъекте Российской Федерации.

Наиболее высокий показатель заболеваемости туберкулезом регистрировали у иностранных студентов: 87,2 (95%ДИ 60,0–122,4) на 100 тыс. Среди 33 заболевших иностранных студентов были граждане из 20 стран мира, большинство из которых расположены в Юго-Восточной Азии, Африке и

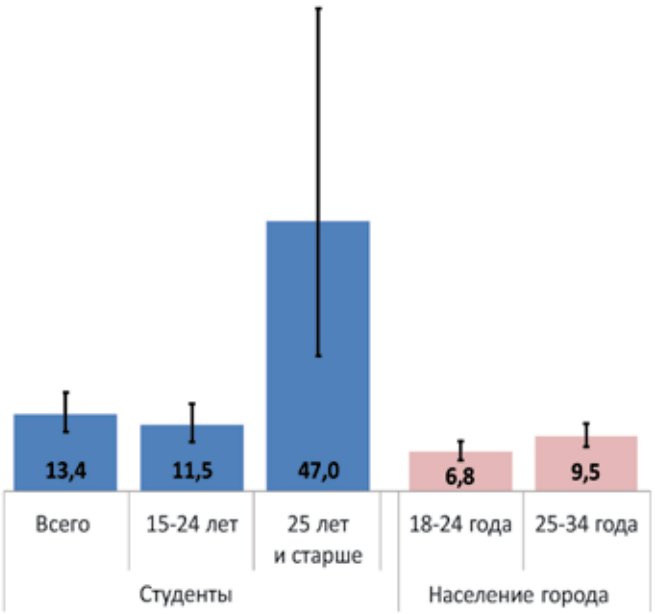

Рис. 9. Заболеваемость туберкулезом студентов 2017–2018 учебного года, обучающихся на очных отделениях московских вузов по программе бакалавриата, специалитета и магистратуры в сравнении с заболеваемостью населения города соответствующих возрастов в эти же годы. Москва

Центральной Азии, имеющих, по данным ВОЗ [4], наиболее высокие показатели заболеваемости туберкулезом в мире.

Иностранные граждане, составляющие всего 8,3% в структуре обучающихся студентов, дают 54,1% случаев туберкулеза. Тот факт, что практически все они проживают в общежитиях, повышает риск распространения туберкулеза в студенческих коллективах.

Заключение

В городе Москве сосредоточена пятая часть студентов Российской Федерации, обучающихся на очных отделениях вузов. Студенческая среда крайне неоднородна по половозрастному составу, уровню социального благополучия, подвержена влиянию множества факторов риска, в том числе связанных с миграцией. Изменение образа жизни, интеллектуальные и эмоциональные нагрузки могут являться дополнительным фактором, провоцирующим развитие заболевания даже среди москвичей, проживающих в семьях, о чем свидетельствует более высокий уровень показателя заболеваемости туберкулезом среди них, по сравнению с не учащимися в вузе ровесниками. Наиболее уязвимой группой по заболеванию туберкулезом являются студенты – иностранные граждане, сохраняющие этот риск в течение всего периода обучения.

Литература

1. Альмитов Р.А. Прогнозирование туберкулеза легких по медико-социальным факторам риска и пути совершенствования его профилактики: Дисс. … канд. мед. наук. – Казань, 2005. – 164 с.

2. Валеева И. Москва иногородняя // РИА Новости. – 23.04.2012. [Электронный ресурс] URL:https://ria.ru/moscow/20120423/632906672.html. (Дата обращения 05.09.2018 г.).

3. Гуляева Н.А., Сивцева М.В. Особенности течения туберкулеза среди студентов // Успехи современного естествознания. – 2013. – № 9. – С. 27-28.

4. Доклад о глобальной борьбе с туберкулезом в 2018 году. Всемирная организация здравоохранения. [Электронный ресурс] URL: https://www.who.int/tb/publications/global_report/gtbr2018_executive_summary_ru.pdf. (Дата обращения 12.02.2020 г.).

5. Ежемесячное содержание иногороднего студента в Москве // Сайт 7я.ру. [Электронный ресурс]. URL: https://conf.7ya.ru/fulltextthread.aspx?cnf=Students&trd=206 (Дата обращения 16.09.2019).

6. Ивойлова И. Койко-местные. Место в общежитии как место под солнцем – не всем это счастье перепадет // Российская газета, Федеральный выпуск № 7057 (189). [Электронный ресурс] URL: https://rg.profkiosk.ru/492285 (Дата обращения 12.02.2020 г.).

7. Корецкая Н.М., Большакова И.А. Выявление и профилактика туберкулеза у студентов медицинской академии // Сибирское медицинское обозрение. – 2008. – № 5. – С. 70-73.

8. Кошечкин В.А., Иванова З.А., Ширманов В.И., Буракова М.В. Структура клинических форм туберкулеза у впервые выявленных больных туберкулезом студентов РУДН // Трудный пациент. – 2014. – Т. 12. – № 3. – С. 48-49.

9. Мельниченко О.А. Моделирование распространения туберкулеза и анализ факторов, влияющих на эпидемический процесс: Дисс. … канд. физ-мат. наук. – М., 2008. – 106 с.

10. О реализации Федерального закона «О предупреждении распространения туберкулеза в Российской Федерации»: Постановление Правительства Российской Федерации от 25 декабря 2001 года № 892. [Электронный ресурс] URL: http://www.consultant.ru/document/cons_doc_LAW_34635/ (Дата обращения 12.02.2020 г.).

11. О совершенствовании профилактического (скринингового) обследования на туберкулез лиц из групп медицинского и социального риска: приказ Департамент здравоохранения города Москвы от 07.02.2017 г. № 70. [Электронный ресурс] URL: https://base.garant.ru/71628288/ (Дата обращения 12.02.2020 г.).

12. Об утверждении унифицированных форм медицинской документации, используемых в медицинских организациях, оказывающих медицинскую помощь в амбулаторных условиях, и порядков по их заполнению: приказ Минздрава России №834н от 15.12.2014 г. [Электронный ресурс] URL: http://www.consultant.ru/document/cons_doc_LAW_175963/ (Дата обращения 12.02.2020 г.).

13. Отчет Минобрнауки России за 2017 год в соответствии с приказом Росстата от 15.08.2017 г. № 535 «Об утверждении статистического инструментария для организации Министерством образования и науки Российской Федерации федерального статистического наблюдения за деятельностью образовательных организаций». Официальный сайт Минобрнауки России. – 2017. [Электронный ресурс]. URL: http://https://minobrnauki.gov.ru/ru/activity/statan/stat/index.php (Дата обращения 12.07.2018 г.).

14. Праворотов В. Фокус на общежитии! Студенческие общежития Москвы. Examen.ru – портал для абитуриентов и их родителей. [Электронный ресурс] URL: www.examen.ru. (Дата обращения 10.10.2019 г.).

15. Противотуберкулезная работа в городе Москве. Аналитический обзор статистических показателей по туберкулезу 2017 / Под ред. Е.М. Богородской, В.И. Литвинова, Е.М. Белиловского. – М.: МНПЦБТ, 2018. – С. 38-68.

16. Профилактика туберкулеза: санитарно-эпидемиологические правила СП 3.1.2.3114-13. [Электронный ресурс] URL: http://www.consultant.ru/document/cons_doc_LAW_164061/ Дата обращения 16.02.2020 г.).

17. Ракишева А.С., Репина Ю.В., Дуйсебаева Г.А и др. Факторы риска развития туберкулеза у студентов. – Вестник КазНМУ. – 2014. – № 2. – С. 236-237.
18. Росстат. Список городов России по алфавиту с численностью населения более 100 000 тыс. человек. [Электронный ресурс]. URL: http://www.statdata.ru/spisok-gorodov-rossii. (Дата обращения 30.12.2018 г.).
19. Титаренко О.Т., Дьякова М.Е., Маничева О.А. и др. Биологические свойства Mycobacterium tuberculosis и характеристика воспалительного ответа при инфильтративном туберкулезе легких // Инфекция и иммунитет. – 2014. – Т. 4. – № 3. – С. 221-228.
20. Чумоватов Н.В., Черных П.Е., Стаханов В.А. Анализ заболевания туберкулезом иностранных учащихся вузов // Смоленский медицинский альманах. – 2016. – № 4. – С. 107-110.
21. Breen R.F.M., Leonard O., Perrin F.M.R. et al. How good are systemic symptoms and blood inflammatory markets at defecting individuals with tuberculosis? // Int. J. Tuberc. Lung Dis. – 2008. – Vol. 12. – N. 1. – P. 44-49.

Сведения об авторах

Ильченко Андрей Дмитриевич *– заведующий отделением организации противотуберкулезной службы мигрантам и социально дезадаптированным лицам организационно-методического отдела по организации и контролю проведения противотуберкулезных мероприятий ГБУЗ города Москвы «Московский городской научно-практический центр борьбы с туберкулезом Департамента здравоохранения города Москвы»*
Адрес: 107014, г. Москва, ул. Стромынка, д. 10
Тел. +7 (916) 302-55-05
e-mail: IlchenkoAD@zdrav.mos.ru

Белиловский Евгений Михайлович *– заведующий отделом эпидемиологического мониторинга туберкулеза ГБУЗ города Москвы «Московский городской научно-практический центр борьбы с туберкулезом Департамента здравоохранения города Москвы», кандидат биологических наук*
Адрес: 107014, г. Москва, ул. Барболина, д. 3, корп. 3
Тел. +7 (915) 190-90-10
e-mail: belilo5@mail.ru

Темлякова Александра Олеговна *– научный сотрудник отдела эпидемиологического мониторинга туберкулеза ГБУЗ города Москвы «Московский городской научно-практический центр борьбы с туберкулезом Департамента здравоохранения города Москвы»*
Адрес: 107014, г. Москва, ул. Барболина, д. 3
Тел. +7 (926) 627-80-16
e-mail: alechizhova@gmail.com

Богородская Елена Михайловна *– директор ГБУЗ города Москвы «Московский городской научно-практический центр борьбы с туберкулезом Департамента здравоохранения города Москвы», доктор медицинских наук*
Адрес: 107014, г. Москва, ул. Стромынка, д. 10
Тел. +7 (925) 381-02-18
e-mail: El_bogorodskaya@mail.ru

УДК 612.017.11:[616-079.4+616-002.5::616-053.8]

ИММУНОЛОГИЧЕСКИЕ КОЖНЫЕ ТЕСТЫ В ДИФФЕРЕНЦИАЛЬНОЙ ДИАГНОСТИКЕ ТУБЕРКУЛЕЗА У ВЗРОСЛЫХ

А.В. Лысов [1], А.В. Казаков [3, 4], С.В. Ситникова [5], А.С. Безукладова [2]

IMMUNOLOGICAL SKIN TESTS IN THE DIFFERENTIAL DIAGNOSIS OF TUBERCULOSIS IN ADULTS

A.V. Lysov, A.V. Kazakov, S.V. Sitnikova, A.S. Bezukladova

***Цель исследования**: оценить эффективность иммунодиагностики с применением кожных проб в дифференциальной диагностике туберкулеза (ТБ) у взрослых пациентов.*

***Материалы и методы**. В исследование с 2013 по 2018 год включено 4585 чел. в возрасте от 18 до 86 лет. С диагнозом туберкулеза – 1040 пациентов, с коинфекцией ВИЧ/туберкулез – 277, с изменениями в легких нетуберкулезной этиологии – 104. Контрольная группа («здоровые») – студенты, интерны и ординаторы медицинского университета (3141 чел.). Всем наблюдаемым проводили внутрикожное введение аллергена туберкулезного очищенного (АТ) и аллергена туберкулезного рекомбинантного (АТР) одновременно на двух руках.*

***Результаты**. У 97% (612 из 631 чел.) пациентов с инфильтративным туберкулезом легких установлена конкордантность результатов реакции на АТ и АТР. У лиц с верифицированным диагнозом злокачественного новообразования проба с АТР отрицательная в 96,2% (25 из 26 чел.), проба с АТ – только у 3,8% (1 из 26 обследованных). У пациентов с коинфекцией ВИЧ/туберкулез отрицательная анергия на АТ и АТР установлена у 56,3% больных и наблюдалась в основном у лиц с $CD4^+$ менее 300 кл/мм^3. Доля отрицательных результатов пробы с АТР среди лиц, у которых диагноз туберкулеза был исключен, составила 95,1% (у 77 из 81 чел.), проба с АТ была отрицательной только у половины пациентов – 48,1% (у 39 из 81 чел.).*

***Выводы**. Аллерген туберкулезный рекомбинантный может быть рекомендован для дифференциальной диагностики туберкулеза у взрослых пациентов с высокой информативностью.*

***Aim**: to evaluate the efficiency of immunodiagnostics using skin tests in the differential diagnosis of tuberculosis (TB) in adult patients.*

***Materials and methods**. The study included 4585 patients aged 18 to 86 years old from 2013 to 2018. Among them, 1040 patients diagnosed with TB, 277 patients with TB and HIV coinfection, 104 patients with pulmonary abnormalities of non-tuberculous etiology. The control group ("healthy") included students, interns and residents of a medical university (n = 3141). All observed underwent intradermal administration of a purified tuberculosis allergen (AT) and recombinant tuberculosis allergen (ATR) simultaneously on two arms.*

***Results**. In 97% (612/631 patients) of patients diagnosed with infiltrative pulmonary TB, concordance of the results of the reaction to AT and ATR was established. In patients with a verified diagnosis of malignant neoplasm, the ATR test was negative in 96.2% (25/26 patients) of cases, the AT test was negative only in 3.8% (1/26 patients) of the tested patients. In patients with pulmonary TB/HIV coinfection, negative anergy for AT and ATR was identified in 56% (156/277 patients) of patients and was mainly observed in individuals with $CD4^+$ levels below 300 cells/μL. The proportion of negative results of the ATR test among patients in whom TB was ruled out was 95.1% (77/81 patients), while the results of the AT test were negative in only half of the patients – 48.1% (39/81 patients).*

***Conclusion**. Recombinant tuberculosis allergen can be recommended for the differential diagnosis of tuberculosis in adult patients and has a high information value.*

[1] ФГБОУ ВО «Омский государственный медицинский университет» Минздрава России, кафедра фтизиатрии, фтизиохирургии и инфекционных заболеваний.
[2] БУЗ Омской области «Областной Клинический противотуберкулезный диспансер», г. Омск.
[3] ФГБУ «Национальный медицинский исследовательский центр фтизиопульмонологии и инфекционных заболеваний» Минздрава России, г. Москва.
[4] ФГАОУ ВО Первый Московский государственный медицинский университет им. И.М. Сеченова Минздрава России (Сеченовский Университет).
[5] БУЗ Омской области «Клинический противотуберкулезный диспансер № 4».

Актуальность проблемы

Трудности верификации туберкулеза общеизвестны. Заболеваний легких, похожих на туберкулез, множество: интерстициальные процессы, инвазивные микозы, микобактериозы, ХОБЛ и др. Кроме того, надо помнить крылатое выражение М.И. Перельмана: «Сегодня туберкулезом поражается все, кроме волос и ногтей».

Известны также трудности дифференциальной диагностики инфицирования и заболевания туберкулезом. Инфицирование – это внедрение, заселение, циркуляция *Mycobacterium tuberculosis* (МБТ) в макроорганизме без их размножения. Это иммунный процесс, который может продолжаться от трех недель и до конца жизни зараженного человека, может оставаться не замеченным врачом и самим инфицированным человеком [7]. В течение 2–8 недель после первичного инфицирования, пока МБТ продолжают размножаться внутри макрофагов, в организме человека развивается опосредованная Т-лимфоцитами реакция гиперчувствительности замедленного типа (РГЧЗТ). После формирования РГЧЗТ макрофаги уже способны к уничтожению МБТ и отграничению места их внедрения.

В результате трудных процессов взаимодействия МБТ и макроорганизма у инфицированных людей (практически здоровых) остаются малые туберкулезные изменения в периваскулярных зонах, в лимфоузлах, в плеврокортикальных зонах инкапсулированные, организованные и кальцинированные очаги до 0,5–0,7 см и звездчатые рубцы в легких. Многие исследователи ранее подобные изменения расценивали как остаточные туберкулезные изменения (ОТИ) [4, 5] В настоящее время, когда открыты многие неизвестные ранее закономерности патогенеза туберкулеза, логичнее называть подобные морфологические изменения очагами первичного внедрения МБТ (ОПВ). Скрыто протекающие ОПВ являются биологически активными образованиями (симбионтами), в которых персистируют живые, способные к размножению, но не размножающиеся МБТ, находящиеся в дормантном состоянии. Симбионты могут быть потенциально опасными для эндогенной реактивации туберкулеза, при снижении иммунобиологической резистентности человека.

Состояние раннего инфицирования переходит в длительное присутствие (персистенцию). МБТ переходят в состояние вегетации, превращаются в фильтрующиеся, кокковые, L-формы – теряющие способность к активному размножению. Но они обладают свойством реверсии – могут быстро восстанавливать все свойства исходного штамма и способны активно размножаться при снижении иммунобиологической резистентности макроорганизма в силу разных причин [7].

Проба Манту с 2ТЕ, применяемая в мире в качестве метода раннего выявления туберкулеза, не может служить тестом на активный туберкулез при наличии персистирующих МБТ, так как реакция на пробу Манту с 2ТЕ будет положительной: в раннем периоде инфицирования, при персистирующей инфекции, при заболевании туберкулезом, при туберкулезе в фазе ремиссии, при реактивации туберкулезного процесса. Поэтому крайне актуальными являются поиск и разработка новых высокоинформативных и достоверных методов ранней диагностики заболевания туберкулезом всех локализаций.

Геном человека расшифрован. Открыто более 100 тысяч генов. Идентифицировано 32 тысячи генов. Геном МБТ – расшифрован и насчитывает более 4470 генов [7]. Расшифровка геномов разных видов микобактерий позволила выделить у *M. tuberculosis* область генома, которая отсутствует у *Mycobacterium bovis BCG* и у большинства нетуберкулезных микобактерий. В этой области *M. tuberculosis* кодирует синтез двух секреторных белков ESAT-6 и CFP-10 [8] (табл. 1).

Таблица 1. Наличие ESAT-6 и CFP-10 у различных микобактерий

Виды микобактерий	ESAT-6	CFP-10
M. tuberculosis, M. africanum, M. bovis	+	+
M. kansasii, M. marinum	+	+
M. bovis BCG	–	–
M. abcessus, M. avium, M. branderi, M. celatum, M. fortuitum, M. gordonae, M. intracellulare, M. genavense, M. malmoense, M. scrofulaceum, M. smegmatis, M. terrae, M. vaccae, M. xenopi и др.	–	–

Всего открыто более 140 видов микобактерий и только 11 из них относят к возбудителям туберкулеза (*M. tuberculosis humanus, M. bowis, M. africanum, M. microti, M. BCG, M. canetti, M. caprae, M. pinnifedii, M. suricattae, M. mungi, M. sorigi*). Кроме того, на моделях зараженных туберкулезом животных установлено, что экспрессия белков ESAT-6 и CFP-10 происходит только в процессе размножения микобактерий.

Еще более 40 лет назад китайскими исследователями была высказана идея использования этих белков для ранней диагностики активного туберкулезного процесса. Использование специфических для *M. tuberculosis* антигенов является одним из направлений оптимизации диагностики туберкулеза в современных условиях. В результате исследований зарубежных ученых созданы диагностические тест-системы, позволяющие установить наличие в организме человека белков, специфичных для возбудителя туберкулеза (QFT-G, QFT-IT, ELISPOT, T-SPOT-TB и др.). Преимущества этих тест-систем: проведение теста *in vitro*, что актуально при высоком уровне сенсибилизации, при заболеваниях кожи, а также быстрый результат.

Однако есть и недостатки: инвазивность, необходимость доставки биологического материала, технического, программного обеспечения, специальная подготовка персонала.

В Российской Федерации впервые в мировой практике группой специалистов НИИ молекулярной биологии ММА

Таблица 2. Результаты кожных иммунологических проб у больных туберкулезом, находившихся на стационарном лечении и обследовании в БУЗОО «КПТД № 4» и БУЗОО «ОКПТД» г. Омска в период с 2013 по 2018 г. (n = 1040)

	Результаты проб								Всего	
Проба с АТ	Положит.		Положит.		Отрицат.		Отрицат.			
Проба с АТР	Положит.		Отрицат.		Отрицат.		Положит.			
	абс.	%	*абс.*	%	*абс.*	%	*абс.*	%	*абс.*	%
Туберкулез:										
инфильтративный	599	94,9*	17	2,7	13	2,1	2	0,3	631	62,2
фиброзно-кавернозный	78	88,6	7	8,0	3	3,4	–	–	88	9
диссеминированный	92	88,5	–	–	12	11,5	–	–	104	10
цирротический	12	27,9	31	72,1*	–	–	–	–	43	4
очаговый	27	81,8	5	15,2	1	3,0	–	–	33	3
туберкулема	23	48,9*	24	51,1	–	–	–	–	47	5
туберкулезный плеврит	35	97,2	1	2,8	–	–	–	–	36	4
туберкулезный менингит	14	43,8*	–	–	18	56,2*	–	–	32	3
Всего	**880**	**86,8**	**85**	**8,4**	**47**	**4,6**	**2**	**0,2**	**1014**	**100,0**
Нетуберкулезная патология:										
Злокачественные новообразования	1	3,8*	24	92,3*	1	3,8	–	–	26	100,0

* $p < 0,05$

им. И.М. Сеченова разработан препарат аллерген туберкулезный рекомбинантный (АТР) – Диаскинтест® (регистрационное удостоверение ЛРС-006435/08 от 11.08.2008). Аллерген туберкулезный рекомбинантный (АТР) отличается от ранее предложенных тест-систем тем, что вводится аналогично пробе Манту – внутрикожно. Препарат АТР представляет собой рекомбинантный белок, продуцируемый генетически модифицированной культурой *Escherehia coli*, и содержит два антигена (ESAT-6 и CFP-10), продуцируемых вирулентными и размножающимися МБТ и не продуцируемых МБТ-BCG, не размножающимися МБТ и большинством нетуберкулезных микобактерий. При внутрикожном введении препарата АТР в сенсибилизированном организме развивается специфическая кожная реакция гиперчувствительности замедленного типа, результат которой оценивают аналогично реакции на пробу Манту – через 72 часа и расценивают как положительный при наличии папулы любого размера.

В литературе достаточно много публикаций о применении АТР у детей [1, 2, 3, 9, 10, 11, 12]. Публикаций же о применении АТР у взрослых пациентов практически нет.

Цель исследования

Оценка эффективности иммунодиагностики с применением кожных проб в дифференциальной диагностике туберкулеза у взрослых пациентов.

Материалы и методы исследования

Дизайн исследования – проспективный, сравнительный. В исследование включено 4585 человек в возрасте от 18 до 86 лет. Из них находившихся на стационарном лечении и обследовании в период с 2013 по 2018 г. в БУЗОО «КПТД № 4» и БУЗОО «ОКПТД» г. Омска – 1040 человек. С сочетанием туберкулеза и ВИЧ-инфекции – 277 пациентов. Больные с округлыми образованиями, полостными и диссеминированными процессами в легких нетуберкулезной этиологии – 104 пациента. Контрольную группу составили студенты, интерны и ординаторы Омского государственного медицинского университета (3150 чел.). Всем наблюдаемым внутрикожное введение аллергена туберкулезного очищенного (АТ) и АТР проводили одновременно на двух руках.

Статистическая обработка результатов проведена с использованием программного обеспечения Microsoft Excel 2013. Проверка статистической значимости осуществлялась при помощи критерия χ^2. Значимыми считались различия при значении $p < 0,05$.

Результаты и их обсуждение

В группе пациентов, находившихся на стационарном лечении и обследовании, у 97,0% (612 из 631 чел.) больных с диагнозом инфильтративного туберкулеза легких установлена конкордантность результатов реакции на АТ и АТР, из них у 13 пациентов с тяжелыми остропрогрессирующими, деструктивными формами верифицированного туберкулеза реакции на внутрикожное введение и АТ, и АТР оказались отрицательными (отрицательная анергия), что можно объяснить угнетением иммунного ответа. У 26 человек с верифицированным диагнозом злокачественного новообразования проба с АТР в 96,2% (у 25 из 26 чел.) случаев была отрицательной, в то время как проба с АТ была отрицательной только у 3,8% (у одного из 26 чел.) обследованных (табл. 2).

Отрицательная анергия на оба теста отмечена у 12 из 104 (11,5%) больных с диссеминированными формами

Таблица 3. Результаты кожных иммунологических проб у больных с туберкулезом легких и ВИЧ-инфекцией на стационарном лечении (n = 277)

	Результаты проб								Всего	
Проба с АТ	Положит.		Положит.		Отрицат.		Отрицат.			
Проба с АТР	Положит.		Отрицат.		Отрицат.		Положит.			
	абс.	%	*абс.*	%	*абс.*	%	*абс.*	%	*абс.*	%
Туберкулез:										
инфильтративный	109	48,4	1	0,4	114	50,7	1	0,4	225	81,2
фиброзно-кавернозный	–	–	1	33,3	2	66,7	–	–	3	1,1
диссеминированный	–	–	2	11,8	14	82,4	1	5,9	17	6,1
туберкулема	1	100,0	–	–	–	–	–	–	1	0,4
очаговый	1	100,0	–	–	–	–	–	–	1	0,4
периферических лимфоузлов	–	–	–	–	1	100,0	–	–	1	0,4
туберкулезный менингит	4	13,8	–	–	25	86,2	–	–	29	10,5
Всего	**115**	**41,5**	**4**	**1,4**	**156**	**56,3***	**2**	**0,7**	**277**	**100,0**

* $p < 0,05$

туберкулеза, у 56,2% (18 из 32 чел.) больных с туберкулезным менингитом, что можно также объяснить тяжестью туберкулезного процесса и угнетением иммунного ответа.

В группе больных с туберкулезом легких и ВИЧ-инфекцией (277 чел.) отрицательная анергия на АТ и АТР установлена у 156 больных из 277 (56,3%) и наблюдалась в основном у лиц с $CD4^+$ менее 300 кл/мм^3 (табл. 3.). Конкордантность кожных проб составила 97,8% (у 271 из 277 чел.), при этом необходимо отметить, что достоверной разницы между положительными реакциями на каждую пробу не получено.

В группе больных с округлыми образованиями, полостными и диссеминированными процессами в легких нетуберкулезной этиологии следует отметить высокий процент отрицательной анергии на АТ и АТР у больных саркоидозом (табл. 4). Конкордантность результатов кожных проб составила 39% (41/104). Необходимо отметить, что удельный вес отрицательных результатов пробы с АТР среди лиц, у которых диагноз туберкулеза был исключен, составил 95,1% (77/81), в то время как проба с АТ была отрицательной только у половины пациентов – 48,1% (39/81). Полученные результаты согласуются с литературными данными о высокой специфичности пробы с АТР [6]. Среди лиц с наличием посттуберкулезных неактивных изменений (*n* = 23) проба с АТР оставалась отрицательной у всех пациентов, в то время как проба с АТ в 90,5% (19/21) случаев была положительной.

На кафедре фтизиатрии и фтизиохирургии Омского государственного медицинского университета в течение 10 лет проводится обследование студентов, интернов и ординаторов, проходящих подготовку на клинических базах кафедры с применением кожных иммунологических проб. В результате проведения ежегодного обследования по результатам иммунодиагностики выявлено девять человек с локальными

Таблица 4. Результаты кожных иммунологических проб у больных с округлыми образованиями, полостными и диссеминированными процессами в легких (n = 104)

	Результаты проб								Всего	
Проба с АТ	Положит.		Положит.		Отрицат.		Отрицат.			
Проба с АТР	Положит.		Отрицат.		Отрицат.		Положит.			
	абс.	%	*абс.*	%	*абс.*	%	*абс.*	%	*абс.*	%
Нетуберкулезные поражения легких:										
рак	1	2,1	19	40,4	26	55,3	1	2,1	47	58,0
интерстициальное заболевание	–	–	10	83,3	2	16,7	–	–	12	14,8
микобактериоз	–	–	3	100,0	–	–	–	–	3	3,7
саркоидоз	–	–	–	–	8	88,9*	1	11,1	9	11,1
ХОБЛ	–	–	7	87,5	–	–	1	12,5	8	9,9
инвазивный микоз	–	–	2	100,0	–	–	–	–	2	2,4
Всего	**1**	**1,2**	**41**	**50,6**	**36**	**44,4**	**3**	**3,7**	**81**	**100,0**
Сочетанная патология:										
Рак + туберкулез	2	100,0	–	–	–	–	–	–	2	9
Неактивный туберкулез	–	–	19	90,5	2	9,5	–	–	21	91
Всего	**2**	**8,7**	**19**	**83**	**2**	**8,7**	**–**	**–**	**23**	**100,0**

* $p < 0,05$

Таблица 5. Результаты кожных иммунологических проб в контрольной группе («здоровые») (n = 3141)

	Результаты проб								Всего	
Проба с АТ	Положит.		Положит.		Отрицат.		Отрицат.			
Проба с АТР	Положит.		Отрицат.		Отрицат.		Положит.			
	абс.	%	*абс.*	%	*абс.*	%	*абс.*	%	*абс.*	%
Отсутствие изменений, характерных для активного туберкулеза										
Интерны, ординаторы	–	–	14	93,3*	1	6,7	–	–	15	0,5
Студенты	6	0,2	3110	99,5*	10	0,4	–	–	3126	99,5
Всего	**6**	**0,2**	**3124**	**99,5**	**11**	**0,3**	**–**	**–**	**3141**	**100,0**

* $p < 0,05$

формами туберкулеза. Результаты иммунодиагностики у «здоровых» обучающихся представлены в табл. 5.

При этом у абсолютного количества обучающихся 99,5% (3124 из 3141 чел.) реакция на АТ оказалась положительной при отрицательной реакции на АТР, что нами расценено как инфицирование МБТ (персистирование МБТ в организме в дормантной форме). Это подтверждает тезис о высокой инфицированности взрослого населения. Результат пробы с АТР был отрицательным у 99,8% обследованных. У шести человек с положительными результатами кожных проб при тщательном обследовании выявлены манифестные клинические проявления туберкулеза при отсутствии локальных изменений. Нами поставлен диагноз активной туберкулезной инфекции неустановленной локализации и проведено противотуберкулезное лечение по индивидуальному режиму с выраженным положительным клиническим эффектом.

Выводы

Инфицирование МБТ без признаков активности можно определить как неактивную туберкулезную инфекцию (персистирующую), и данное состояние установлено у 99% лиц в группе «здоровых» лиц. Наличие манифестных клинических признаков активности туберкулеза без установления локализации изменений при положительных результатах кожных иммунологических проб целесообразно расценивать как активную туберкулезную инфекцию без морфологических изменений и проводить химиотерапию.

Аллерген туберкулезный рекомбинантный может быть рекомендован для дифференциальной диагностики туберкулеза у взрослых пациентов с высокой информативностью. При сопоставимых результатах положительных кожных проб у больных туберкулезом у «здоровых» обучающихся проба с АТР была отрицательной в 99,8%, (специфичность пробы), в то время как проба с АТ в этой группе практически у всех была положительной.

У больных с тяжелыми проявления туберкулеза и у лиц с коинфекцией ВИЧ/туберкулез может отмечаться отрицательная анергия на кожные иммунологические пробы вследствие угнетения иммунного ответа.

Литература

1. Аксенова В.А., Барышникова Л.А., Клевно Н.И., Скольская Е.А., Долженко Е.Н., Шустер А.М., Мартьянов В.А., Кудлай Д.А., Николенко Н.Ю., Курила А.А. Новые возможности скрининга и диагностики различных проявлений туберкулезной инфекции у детей и подростков в России // Вопросы современной педиатрии. – 2011. – Т. 10. – № 4. – С. 16-22.

2. Аксенова В.А., Барышникова Л.А., Долженко Е.Н., Кудлай Д.А. Актуальные вопросы массового обследования детского населения на туберкулез // Доктор.ру. – 2012. – Т. 76. – № 8. – С. 27-29.

3. Аксенова В.А., Леви Д.Т., Александрова Н.В., Кудлай Д.А. Современное состояние вопроса заболеваемости детей туберкулезом, препараты для профилактики и диагностики инфекции // Биопрепараты. Профилактика, диагностика, лечение. – 2017. – Т. 17. – № 3. – С. 145-151.

4. Земскова З.С. Роль ЦНИИ туберкулеза в развитии учения о патогенезе туберкулеза // Медицинский альянс. – 2016. – № 2. – С. 62-70.

5. Патологическая анатомия туберкулеза / Под ред. В.В. Ерохина, З.С. Земсковой. – М., 1998. – 112 с.

6. Слогоцкая Л.В., Литвинов В.И., Сельцовский П.П., Шустер А.М., Мартьянов В.А., Кудлай Д.А., Филиппов А.В., Кочетков Я.А. Применение кожной пробы с аллергеном туберкулезным рекомбинантным (Диаскинтест) для диагностики туберкулезной инфекции у больных с ВИЧ-инфекцией // Пульмонология. – 2011. – № 1. – С. 60-64.

7. Фтизиатрия. Национальное руководство / Под ред. М.И. Перельмана. – М., «ГЭОТАР-Медиа», 2007. – 512 с.

8. Aagaard C., Govaerts M., Meng Okkels L., Andersen P., Pollock J.M. Genomic approach to identification of Mycobacterium bovis diagnostic antigens in cattle // J. Clin. Microb. – 2003. – Vol. 41. – N. 8. – P. 3719–3728. doi:10.1128/jcm.41.8.3719-3728.2003.

9. Shovkun L.A., Aksenova V.A., Kudlai D.A., Sarychev A.M. The role of immunological tests in the diagnosis of tuberculosis infection in children with juvenile idiopathic arthritis // Eur. Respir. J. – 2018. – Vol. 52. – S62. – P. 2733.

10. Slogotskaya L.V., Bogorodskaya E., Sentchichina O., Ivanova D., Nikitina G., Litvinov V., Seltsovsky, P., Kudlay D.A., Nikolenko N., Borisov S. Effectiveness of tuberculosis detection using a skin test with allergen recombinant (CFP-10-ESAT-6) in children // Eur. Respir. J. – 2015. – T. 46. – S59. – PA4524.
11. Slogotskaya L.V., Bogorodskaya E., Ivanova D., Makarova M., Guntupova L., Litvinov V., Seltsovsky P., Kudlay D.A., Nikolenko N. Sensitivity and specificity of new skin test with recombinant protein CFP-10-ESAT-6 in patients with non-tuberculosis disease // Eur. Respir. J. – 2013. – Vol. 42. – S57. – P. 1995.
12. Slogotskaya L.V., Litvinov V., Ovsyankina E., Seltsovsky P., Kudlay D.A. Results of QUANTIFERON-TB GOLD IN-TUBE and skin testing with recombinant proteins CFP-10-ESAT-6 in children and adolescents with TB or latent TB infection // Pediatric Respiratory Reviews. – 2013. – Vol. 14. – N. 2. – C. S65.

Сведения об авторах

Лысов Анатолий Васильевич *– профессор кафедры фтизиатрии, фтизиохирургии и инфекционных заболеваний ФГБОУ ВО «Омский государственный медицинский университет» Минздрава России, доктор медицинских наук, профессор*
Адрес: 644050, г. Омск, ул. Химиков, д. 8а
Тел. +7 (913) 972-00-10

Казаков Алексей Владимирович *– старший научный сотрудник отдела детско-подросткового туберкулеза ФГБУ «Национальный медицинский исследовательский центр фтизиопульмонологии и инфекционных заболеваний» Минздрава России, доцент кафедры фтизиопульмонологии и торакальной хирургии им. М.И. Перельмана ФГАОУ ВО Первый Московский государственный медицинский университет им. И.М. Сеченова Минздрава России (Сеченовский Университет)*
Адрес: 127473, г. Москва, ул. Достоевского, д. 4, корп. 2
Тел. +7 (925) 466-66-38

Ситникова Светлана Владимировна *– заместитель главного врача по лечебной помощи БУЗ Омской области «Клинический противотуберкулезный диспансер № 4», г. Омск, кандидат медицинских наук*
Адрес: 644050, г. Омск, ул. Химиков, д. 8а
Тел. +7 (908) 801-01-83
e-mail: ptd-4_mail@minzdrav.omskportal.ru

Безукладова Анастасия Степановна *– заведующая отделением для больных туберкулезом органов дыхания №2 БУЗ Омской области «Областной клинический противотуберкулезный диспансер»*
Адрес: 644058, г. Омск, ул. Целинная, д. 2
Тел. 8 (381-2) 42-15-94

УДК 616-002.5.-022.1:616.34

МОНИТОРИНГ ЛАТЕНТНОЙ ТУБЕРКУЛЕЗНОЙ ИНФЕКЦИИ У БОЛЬНЫХ ВОСПАЛИТЕЛЬНЫМИ ЗАБОЛЕВАНИЯМИ КИШЕЧНИКА НА ФОНЕ ЛЕЧЕНИЯ ИНГИБИТОРАМИ ФНО-α

К.С. Фролова, С.Е. Борисов

ГБУЗ «Московский городской научно-практический центр борьбы с туберкулезом Департамента здравоохранения города Москвы»

MONITORING OF LATENT TUBERCULOSIS INFECTION IN PATIENTS WITH INFLAMMATORY BOWEL DISEASES UNDER ANTI-TUMOR NECROSIS FACTOR THERAPY

X.S. Frolova, S.E. Borisov

Цель исследования *– оценить возможность применения пробы Манту и пробы с АТР для выявления специфического иммунного ответа на туберкулезные антигены, свидетельствующего о высокой вероятности наличия ЛТИ у больных ВЗК, получающих ингибиторы ФНО-α.*

Материалы и методы*. В 2009–2018 гг. проведен скрининг на туберкулез 832 пациентов с воспалительными заболеваниями кишечника, 446 (53,6%) из которых затем обследовали на фоне лечения ингибиторами ФНО-α. На этапе скрининга и мониторинга для оценки иммунного ответа на специфические антигены микобактерий туберкулеза были использованы проба Манту и проба с АТР.*

Результаты*. Положительный результат пробы Манту на этапе скрининга получен у 77 из 267 обследованных пациентов (28,8%, 95%ДИ 23,4–34,3%). А положительный результат пробы с АТР был отмечен у 29 из 777 обследованных пациентов (3,7%, 95%ДИ 2,4–5,0%). Отмечена более высокая специфичность пробы с АТР у больных ВЗК в сравнении с пробой Манту. При сопоставлении результатов пробы Манту с папулой 15 мм и более и пробы с АТР чувствительность туберкулиновой пробы повышалась. В рамках мониторинга туберкулезной инфекции на фоне лечения ГИБП появление положительной пробы отмечено в 13% случаев (у 18 из 138 обследованных повторно с применением пробы Манту, 95%ДИ 7,4–18,7%), положительная конверсия пробы с АТР на фоне лечения ингибиторами ФНО-α отмечена в 6,3% случаев (у 28 пациентов из 442 обследованных повторно, 95%ДИ 4,0–8,6%). При сопоставлении результатов пробы Манту и пробы с АТР как на этапе скрининга, так и в ходе лечения более высокая специфичность пробы с АТР в сравнении с пробой Манту. После выявления положительной конверсии на фоне лечения ингибиторами ФНО-α превентивное противотуберкулезное лечение проведено 19 (67,8%, 95%ДИ 49,8–85,9%) пациентам. На фоне лечения ингибиторами ФНО-α среди 19 пациентов, получивших превентивное противотуберкулезное лечение по показаниям, ни одного случая развития активного туберкулеза не отмечено.*

Background*. To investigate a variety of lung tuberculosis (TB) obtained in IBD-patients with the anti-TNF treatment.*

Methods*. 832 patients with IBD were screened prior to initiation of anti-TNF treatment and 446 of them – during such treatment. The investigations were performed including tuberculin skin tests.*

Results*. 77 (28.8%) of 267 patients investigated with Mantoux test with 2 TU PPD-L on screening had positive result. 29 (28.8%) of 777 patients investigated with skin test with a recombinant tuberculosis allergen on screening had positive result. During treatment with anti-TNF-α positive result of Mantoux test was detected in 18 (13%) of 138 patients. Positive skin test with a recombinant tuberculosis allergen was in 28 (6.3%) of 442 investigated patients. During the comparison of both tests, skin test with a recombinant tuberculosis allergen showed higher specificity. Preventive TB therapy received 19 (4.3% of all treated with anti-TNF) patients during the treatment and none of them develop active TB.*

Conclusion*. It is highly important to carefully monitor patients not only prior to but also during the anti-TNF-α therapy for timely detection of the latent tuberculosis infection using tuberculin skin tests. Preventive TB treatment provided patients with positive results of tuberculin skin tests effectively decrement of the risk of active TB developing during the anti-TNF-α therapy in patients with IBD.*

Key words*: tuberculosis, inflammatory bowel diseases, Crohn's disease, ulcerative colitis, anti-tumor necrosis factor–alfa therapy, tuberculin skin tests*

***Заключение**. Проведение иммунологических проб на этапе скрининга и на фоне проведения терапии ингибиторами ФНО-α у больных позволяет выявить ранние признаки туберкулезного инфицирования в виде появления иммунного ответа на специфические туберкулезные антигены, а также провести контроль за состоянием выявленной ранее ЛТИ.*

***Ключевые слова**: туберкулез, воспалительные заболевания кишечника, болезнь Крона, язвенный колит, ингибиторы фактора некроза опухоли альфа, иммунологические пробы*

Введение

Современная терапия воспалительных заболеваний кишечника (ВЗК) включает применение генно-инженерных биологических препаратов из группы ингибиторов фактора некроза опухоли альфа (ФНО-α), основным механизмом действия которых является блокирование цитокина – фактора некроза опухоли альфа [1, 5, 12, 13]. Несмотря на высокую эффективность ингибиторов ФНО-α, на фоне их применения в значительной степени повышается риск развития активного туберкулеза и латентной туберкулезной инфекции (ЛТИ) [14].

Проблема безопасности терапии ингибиторами ФНО-α особенно актуальна в России в связи с эпидемической ситуацией по туберкулезу [8]. С учетом тяжести течения ВЗК и необходимостью практически пожизненного применения иммуносупрессивных препаратов данные пациенты нуждаются в постоянном фтизиатрическом сопровождении [3].

Комплекс мероприятий по профилактике и снижению риска развития туберкулеза у больных ВЗК должен включать скрининговое обследование на туберкулез перед назначением ингибиторов ФНО-α и регулярный мониторинг один раз в шесть месяцев на фоне проведения биологической терапии [5].

Наиболее ранним признаком туберкулезного инфицирования является выявление специфического иммунного ответа на туберкулезные антигены у больных ВЗК, которые могут с высокой вероятностью свидетельствовать о наличии ЛТИ [6, 11]. Основным методом диагностики ЛТИ является проведение иммунологических проб на туберкулез: пробы Манту с 2ТЕ и пробы с аллергеном туберкулезным рекомбинантным (АТР) [4, 9, 10]. Выявление специфического иммунного ответа на туберкулезные антигены является показанием для проведения превентивного противотуберкулезного лечения как наиболее эффективного мероприятия по снижению риска развития туберкулеза у больных, получающих ингибиторы ФНО-α [2, 3, 7]. Это определило необходимость проведения данного наблюдательного исследования, целью которого является оценка возможности применения иммунологических проб для анализа состояния ЛТИ у больных ВЗК на фоне лечения ингибиторами ФНО-α.

Цель исследования

Оценка возможности применения пробы Манту и пробы с АТР для выявления специфического иммунного ответа на туберкулезные антигены, свидетельствующего о высокой вероятности наличия ЛТИ у больных ВЗК, получающих ингибиторы ФНО-α.

Материалы и методы исследования

С января 2009 года по 31 декабря 2018 года в исследование включены 832 пациента с воспалительными заболеваниями кишечника, которые имели показания к назначению ингибиторов ФНО-α. Все пациенты были направлены из медицинских организаций Москвы и Московской области, в большинстве случаев (97%) – из гастроэнтерологических и колопроктологических учреждений, занимающихся антицитокиновой терапией воспалительных заболеваний кишечника.

Все пациенты прошли скрининговое обследование на туберкулез перед назначением ингибиторов ФНО-α, которое включало сбор анамнеза, жалоб, физикальное обследование, рентгенологическое исследование (рентгенография органов грудной клетки в двух проекциях с компьютерной томографией по показаниям), проведение иммунологических проб: традиционную туберкулинодиагностику (проба Манту с 2ТЕ) и кожную пробу с АТР.

По результатам скринингового обследования 832 больных с ВЗК сведения о перенесенном ранее туберкулезе были получены в 3,0% случаев (у 25 пациентов из 832 обследованных, 95%ДИ 1,8–4,2%). Остаточные посттуберкулезные изменения при рентгенологическом исследовании выявлены в 3,2% случаев (у 27 из 832 обследованных человек, 95%ДИ 2,0–4,5%).

На этапе скрининга проведены иммунологические пробы для оценки состояния ЛТИ. Положительный результат пробы Манту на этапе скрининга получен у 77 из 267 обследованных пациентов (28,8%, 95%ДИ 23,4–34,3%). А положительный результат пробы с АТР был отмечен у 29 из 777 обследованных пациентов (3,7%, 95%ДИ 2,4–5,0%). Отмечена более высокая специфичность пробы с АТР у больных ВЗК в сравнении с пробой Манту. При сопоставлении результатов пробы Манту

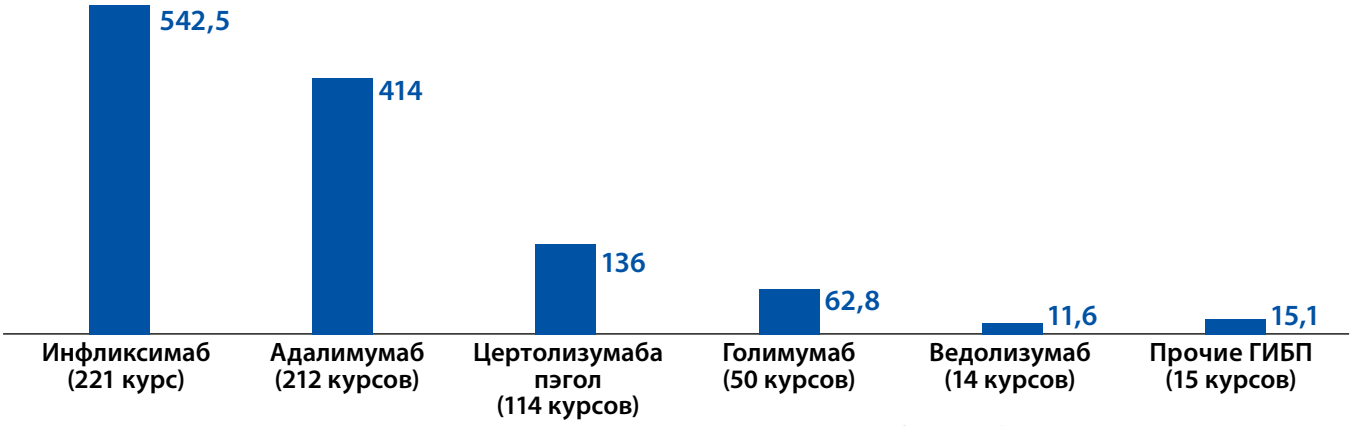

Рисунок. Число человеко-лет лечения ГИБП у включенных в исследование больных ВЗК

с папулой 15 мм и более и пробы с АТР чувствительность туберкулиновой пробы повышалась.

После прохождения скрининга (а при необходимости и превентивного противотуберкулезного лечения) курс лечения различными ингибиторами ФНО-α был начат 446 (из 832 обследованных, 53,6%) пациентам: 285 – с болезнью Крона и 161 – с язвенным колитом. Всего проведено 626 курсов лечения биологическими препаратами, из которых инфликсимабом – 221 (542,5 человеко-лет лечения), адалимумабом – 212 (414,0 человеко-лет лечения), цертолизумаба пэголом – 114 (114 человеко-лет лечения), голимумабом – 50 (62,8 человеко-лет лечения) (рисунок).

В рамках мониторинга туберкулезной инфекции на фоне лечения ГИБП проводили регулярные плановые обследования не реже одного раза в 12 месяцев, как правило, один раз в 6 месяцев, включавшие клиническое обследование, иммунологические пробы и рентгенологическое исследование.

Для мониторинга иммунного ответа на специфические антигены микобактерий туберкулеза были использованы проба Манту и проба с АТР, применение которой подтверждено приказом ДЗМ [9, 10].

Результаты исследования

Важнейшим фактором, определяющим показания к необходимости проведения превентивных противотуберкулезных мероприятий, является появление положительных результатов иммунологических проб у лиц с исходно отрицательными результатами, а также нарастание размеров папул у лиц с исходно положительными результатами на фоне лечения ингибиторами ФНО-α.

В ходе мониторинга на фоне лечения ГИБП пациентам проводили пробу Манту и пробу с АТР.

Проба Манту проведена повторно 138 пациентам. Среди пациентов, получавших инфликсимаб, проба Манту повторно проведена 90 пациентам, среди получавших адалимумаб – 32 пациентам, среди получавших цертолизумаба пэгол – 14 пациентам, среди получавших голимумаб – двум пациентам.

По результатам повторных проб Манту появление положительной пробы отмечено в 13,0% случаев (у 18 из 138 обследованных повторно с применением пробы Манту, 95%ДИ 7,4–18,7%).

На фоне лечения инфликсимабом в 10% случаев (у девяти из 90 получавших инфликсимаб и обследованных повторно с проведением пробы Манту, 95%ДИ 3,8–16,2%) отмечено появление положительной конверсии пробы Манту, усиление пробы – в 7,8% случаев (у 7 пациентов, 95%ДИ 2,2–13,3%). А средняя длительность лечения инфликсимабом до положительной конверсии пробы Манту составила 1068 дней (95%ДИ 533,6–1602,0) при медиане 720 дней, что составило 29,6 человеко-лет лечения.

На фоне лечения адалимумабом появление положительной пробы Манту отмечено в 21,9% случаев (у семи пациентов из 32 обследованных повторно с пробой Манту, 95%ДИ 7,5–36,2%), усиление пробы Манту – в 9,4% (у трех больных, 95%ДИ 0,0–19,5%). При лечении адалимумабом средняя продолжительность лечения до положительной конверсии пробы Манту составила 338,3 дня (95%ДИ 277–398,0) при медиане 330 дней, что составило 4,3 человеко-года лечения. Положительная конверсия пробы Манту отмечена в 14,3% на фоне лечения цертолизумаба пэголом (у двоих больных из 14 пациентов, получавших этот препарат и обследованных повторно с применением пробы Манту, 95%ДИ 0,0–32,7%), и усиление пробы Манту – также в 14,3% (у двоих больных, 95%ДИ 0,0–32,7%). Средняя длительность лечения до положительной конверсии при лечении цертолизумаба пэголом составила 188 дней, что соответствует 3,7 человеко-года. При лечении голимумабом проба Манту проведена повторно двоим пациентам, и у обоих она оставалась стабильной (табл. 1).

В ходе мониторинга на фоне лечения биологическими препаратами проба с АТР проведена повторно 1487 раз у 442 пациентов. Среди пациентов, получавших инфликсимаб, проба АТР повторно проведена 183 пациентам, среди получавших адалимумаб – 156 пациентам, среди получавших цертолизумаба пэгол – 81 пациенту, среди получавших голимумаб – 5 пациентам, ведолизумаб – 7 пациентам. Положительная конверсия пробы с АТР на фоне лечения ингибиторами ФНО-α от-

Таблица 1. Результаты повторных проб Манту на фоне лечения ингибиторами ФНО-α

ГИБП	**Число пациентов с повторной пробой Манту** (*абс.*)	**Результат повторной пробы Манту** (количество больных)								**Длительность лечения до 1 конверсии** (человеко-лет)
		Позитивная конверсия		Усиление пробы		Стабильная проба		Уменьшение пробы		
		абс.	% 95%ДИ	*абс.*	% 95%ДИ	*абс.*	% 95%ДИ	*абс.*	% 95%ДИ	
Инфликсимаб	90	9	10,0 3,8–16,2	7	7,8 2,2–13,3	68	75,6 66,6–84,4	6	6,6 1,5–11,8	29,6
Адалимумаб	32	7	21,9 7,5–36,2	3	9,4 0–19,5	19	59,3 42,3–76,4	3	9,4 0–19,5	4,3
Цертолизумаба пэгол	14	2	14,3 0–32,7	2	14,3 0–32,7	10	71,4 47,7–95,2	–	–	3,7
Голимумаб	2	–	–	–	–	2	100,0	–	–	–
Всего	**138**	**18**	**13,0 7,4–18,7**	**12**	**8,7 4,0–13,4**	**99**	**71,8 64,1–79,3**	**9**	**6,5 2,4–10,7**	

мечена в 6,3% случаев (у 28 пациентов из 442 обследованных повторно, 95%ДИ 4,0–8,6%) (табл. 2).

На фоне лечения инфликсимабом появление положительной пробы отмечено в 6,6% случаев (у 12 больных из 183 получавших инфликсимаб и обследованных повторно с проведением пробы с АТР, 95%ДИ 3,0–10,1%), усиление пробы с переходом в более высокую градацию – в 1,6% (у 3 пациентов, 95%ДИ 0–3,5%). Средняя длительность лечения инфликсимабом до положительной конверсии пробы с АТР была 507,4 дня (95%ДИ 184,7–830,1) при медиане 424,5 дня, что составило 21,5 человеко-года лечения. Усиление пробы с АТР на фоне лечения инфликсимабом в среднем отмечено через 786,7 дня (95%ДИ 1–1099) при медиане 629,0, что соответствует 133,3 человеко-года.

На фоне лечения адалимумабом появление положительной пробы с АТР отмечено в 3,8% случаев (у шести пациентов из 156 обследованных повторно с пробой АТР, 95%ДИ 0,8–6,9%). Для адалимумаба средняя длительность лечения этим препаратом до положительной конверсии пробы с АТР была 578,0 дней (95%ДИ 68,0–1088,0) при медиане 314,0 дней, что составило 41,7 человеко-года лечения.

Из 81 пациента, получавшего цертолизумаба пэгол и обследованного повторно с применением пробы с АТР, положительная конверсия отмечена в 9,9% (у восьми больных, 95%ДИ 3,4–16,4%), усиление пробы – в 3,7% (у трех пациентов, 95%ДИ 0–7,8%). Средняя длительность лечения цертолизумаба пэголом до положительной конверсии пробы с АТР составила 220,4 дня (95%ДИ 74,4–366,4) при медиане 202,0 дня, что соответствует 6,2 человеко-лет лечения. Усиление пробы на фоне лечения цертолизумаба пэголом отмечено в среднем через 425 дней при медиане 409, что соответствует 31,9 человеко-лет.

Среди 15 пациентов, получавших голимумаб и обследованных повторно с применением пробы с АТР, в 13,3% случаев отмечена положительная конверсия пробы (у двоих пациентов, 95% ДИ 0–30,6%). При лечении голимумабом средняя продолжительность лечения до одной конверсии составила 373 дня и 7,8 человеко-лет лечения.

Среди семи пациентов, получавших лечение ведолизумабом и обследованных повторно с применением пробы с АТР, в 57,0% случаев отмечено усиление пробы (у четырех больных, 95%ДИ 20,3–93,9%). При лечении ведолизумабом отмечено только нарастание пробы с АТР (табл. 2).

При сопоставлении результатов пробы Манту и пробы с АТР, проведенных во время биологической терапии, также, как и на этапе скрининга, отмечена более высокая специфичность пробы с АТР в сравнении с пробой Манту.

При сопоставлении результатов пробы Манту и пробы с АТР достоверных различий в частоте положительных конверсий при лечении разными ингибиторами ФНО-α не отмечено. Полученные различия статистически также не были достоверны, однако определенная тенденция прослеживается для обоих методов: больший процент положительных конверсий и усилений проб отмечен на фоне лечения цертолизумаба пэголом.

Проведен сравнительный анализ данных скринингового обследования пациентов с ВЗК до начала лечения и пациентов с конверсией иммунологических проб на фоне биологической терапии (табл. 3). Пациенты с впервые выявленной положительной конверсией иммунологических проб на фоне биологической терапии не отличались более выраженной иммуносупрессивной базисной терапией: в 57,1% случаев эти пациенты на этапе базисной терапии получали глюкокортикостероиды (ГКС) (в 82,6% ГКС назначены по данным скрининга до начала лечения ГИБП), а в 46,4% – цитостатики/антиметаболиты (по данным скрининга до начала терапии – в 58,3%), в большем проценте случаев были отмечены наличие туберкулеза в анамнезе (3,2% у пациентов до начала лечения и 17,8% у лиц с положительной конверсией на фоне биологической терапии) и остаточные посттуберкулезные изменения в легких (3,0% у лиц до начала лечения ингибиторами ФНО-α и 42,8% у лиц с конверсией проб на фоне биологической терапии). Это свидетельствует о том, что у пациентов на фоне лечения ингибиторами ФНО-α произошло оживление туберкулезной инфекции в организме.

Таблица 2. Результаты повторных проб с АТР на фоне лечения ингибиторами ФНО-α

ГИБП	**Число пациентов с повторной пробой Манту** (*абс.*)	**Результат повторной пробы Манту** (количество больных)								**Длительность лечения до 1 конверсии** (человеко-лет)
		Позитивная конверсия		Усиление пробы		Стабильная проба		Уменьшение пробы		
		абс.	% 95%ДИ	*абс.*	% 95%ДИ	*абс.*	% 95%ДИ	*абс.*	% 95%ДИ	
Инфликсимаб	183	12	6,6 3,0–10,1	3	1,6 0–3,5	162	88.5 83,9–93,1	6	3,3 0,7–5,9	21,5
Адалимумаб	156	6	3,8 0,8–6,9	–	–	145	92,9 88,9–97,0	5	3,2 0,43–6,0	41,7
Цертолизумаба пэгол	81	8	9,9 3,4–16,4	3	3,7 0–7,8	67	82,7 74,4–90,7	3	3,7 0–7,8	6,2
Голимумаб	15	2	13,3 0–30,6	–	–	9	60,0 35,1–84,8	4	26,6 4,2–49,1	7,8
Ведолизумаб	7	–	–	4	57,0 20,3–93,9	3	42,8 6,0–79,6	–	–	1,6 (до усиления пробы)
Всего	**442**	**28**	**6,3 4,0–8,6**	**10**	**2,3 0,9–3,6**	**386**	**87,3 84,2–90,4**	**18**	**4,1 2,2–5,9**	

После выявления положительной конверсии на фоне лечения ингибиторами ФНО-α превентивное противотуберкулезное лечение проведено 19 (67,8%, 95%ДИ 49,8–85,9%) пациентам. Неполный охват превентивной противотуберкулезной терапией пациентов с положительной конверсией, т.е. с высокой вероятностью развития ЛТИ, обусловлен совокупностью фактов, включающих соматическое состояние больных и высокий риск развития нежелательных побочных реакций на фоне приема противотуберкулезных препаратов, показания к ПТТ определялись фтизиатром индивидуально в каждом случае конверсии.

В дальнейшем на фоне лечения ингибиторами ФНО-α непосредственно после проведения курса превентивной противотуберкулезной терапии у 37 пациентов была повторно проведена проба с АТР: у четырех (10,8%) пациентов выявлено усиление пробы, у восьми (21,6%) пациентов отмечено уменьшение размеров папулы, а у 25 (67,6%) пациентов проба оставалась стабильной. Проба Манту после проведения ПТТ повторно проведена 15 пациентам, из них только у одного (6,7%) пациента отмечено нарастание размера папулы, у 11 (73,3%) пациентов результат оставался стабильным и у троих (20%) отмечено уменьшение размеров папулы.

На фоне лечения ингибиторами ФНО-α среди 19 пациентов, получивших превентивное противотуберкулезное лечение по показаниям, ни одного случая развития активного туберкулеза не отмечено. А среди 427 пациентов, проходивших лечение ГИБП, но не получавших ПТТ, туберкулез развился у 14 пациентов. Соответственно, риск развития туберкулеза после проведения превентивного противотуберкулезного лечения снижается в 4 раза (ОР = 0,26 при 90% 0,02–2,77).

Заключение

Таким образом, иммунологические пробы могут служить для диагностики латентной туберкулезной инфекции у больных ВЗК, несмотря на массивную фоновую иммуносупрессию.

Комплекс мероприятий по профилактике и снижению риска развития туберкулеза у больных воспалительными заболеваниями кишечника должен включать скрининговое обследование на туберкулез перед назначением ингибиторов ФНО-α и регулярный мониторинг один раз в 6 месяцев на фоне проведения биологической терапии. Обследование на туберкулез должно включать рентгенологическое исследование и повторные пробы с АТР.

Таблица 3. Сравнительный анализ пациентов на этапе скрининга и пациентов с положительной конверсией иммунологических проб на фоне лечения

Признак	Пациенты с ВЗК, прошедшие скрининг, до начала биологической терапии (*n* = 832)		Пациенты с положительной конверсией иммунологических проб на фоне биологической терапии (*n* = 28)	
	абс.	% 95%ДИ	*абс.*	% 95%ДИ
ГКС на этапе базисной терапии	687	82,6 80,0–85,2%	16	57,1 38,8–75,5
Цитостатики на этапе базисной терапии	485	58,3 54,9–61,7	13	46,4 27,9–64,9
Туберкулез в анамнезе	27	3,2 2,0–4,4	5	17,8 3,6–32,0
Остаточные посттуберкулезные изменения в легких	25	3,0 1,8–4,2	12	42,8 24,5–61,2

Проведение иммунологических проб на фоне проведения биологической терапии один раз в 6 месяцев позволяет выявить ранние признаки туберкулезного инфицирования в виде появления иммунного ответа на специфические туберкулезные антигены, а также провести контроль за состоянием выявленной ранее ЛТИ. Выявленные изменения состояния иммунного ответа на специфические туберкулезные антигены в ходе мониторинга являются показанием к проведению превентивного противотуберкулезного лечения как наиболее эффективного мероприятия по профилактике развития активного туберкулеза на фоне лечения ингибиторами ФНО-α.

Проведение превентивного противотуберкулезного лечения пациентам с ВЗК как на этапе скрининга, так и в ходе лечения ингибиторами ФНО-α при наличии показаний в виде положительных результатов иммунологических проб или нарастания выраженности иммунного ответа в 4 раза снижает риск развития туберкулеза, несмотря на выраженное иммуносупрессивное действие данных препаратов.

Литература

1. Белоусова Е.А. Биологическая стратегия в лечении воспалительных заболеваний кишечника // Фарматека. – 2006. – № 6. – С. 10–17.

2. Богородская Е.М., Борисов С.Е., Мохирева Л.В. и др. Профилактика туберкулеза в группах высокого риска как основа снижения заболеваемости в г. Москве в относительно благоприятной эпидемиологической ситуации // Московская медицина. – 2016. – № 1. – С. 85.

3. Борисов С.Е., Лукина Г.В., Слогоцкая Л.В. и др. Скрининг и мониторинг туберкулезной инфекции у ревматологических больных, получающих генно-инженерные биологические препараты // Туберкулез и болезни легких. – 2011. – № 6 – С. 42–50.

4. Рекомендации по скринингу и мониторингу туберкулезной инфекции у больных, получающих генно-инженерные биологические препараты, утвержденные Ассоциацией ревматологов РФ, 2013, с дополнениями от 2016 г. / Под ред. С.Е. Борисова, Г.В. Лукиной. – М., 2016.

5. Скрининг и мониторинг туберкулезной инфекции у больных, получающих иммуносупрессивные генно-инженерные биологические препараты: Методические рекомендации № 133 / Департамент здравоохранения города Москвы, Московский научно-практический центр борьбы с туберкулезом. – М., 2019. – 29 с.

6. Слогоцкая Л.В., Богородская Е.М. Сравнительная характеристика иммунологических тестов для выявления туберкулезной инфекции. Возможность массового скрининга // Туберкулез и болезни легких. – 2016. – Т. 94. – № 5. – С. 5-16. https://doi.org/10.21292/2075-1230-2016-94-5-5-16

7. Синицын М.В., Аюшеева Л.Б. Химиопрофилактика туберкулеза у больных ВИЧ-инфекцией // Московская медицина. – 2016. – Специальный выпуск № 1. – С. 188-189.

8. Пальцев М.А. Кожная проба с препаратом Диаскинтест® – новые возможности идентификации туберкулезной инфекции / Под ред. академика РАН и РАМН М.А. Пальцева. – М.: ОАО «Издательство «Медицина», 2010. – 176 с.

9. Приказ Департамента здравоохранения города Москвы от 17.04.2015 г. № 308 «О применении кожной пробы с аллергеном туберкулезным рекомбинантным в стандартном разведении в медицинских организациях государственной системы здравоохранения города Москвы при обследовании групп риска по туберкулезу».

10. Приказ Минсоцздравразвития России от 29.10.2009 г. № 855 (дополнение приложения № 4 «Инструкция по применению туберкулиновых проб» к Приказу Минздрава России от 21.03.2003 г. № 109 «О внесении изменений об утверждении методических рекомендаций по совершенствованию диагностики и лечению туберкулеза органов дыхания» приложением № 2 – «Рекомендации по применению аллергена туберкулезного рекомбинантного в стандартном разведении»).

11. Andersen P., Doherty T.M., Pai M., Weldingh K. The prognosis of latent tuberculosis: can disease be predicted? // Trends Mol. Med. – 2007. – Vol. 13. – N. 5. – P. 175–182.

12. Dignass A., Lindsay J.O., Sturm A. et al. Second European evidence-based consensus on the diagnosis and management of ulcerative colitis part 2: current management // J. Crohns Colitis. – 2012. – Vol. 6. – N. 10. – P. 991–1030.

13. Dignass A., Van Assche G., Lindsay J.O. et al The second European evidence based Consensus on the diagnosis and management of Crohn's disease: Current management // J. Crohns Colitis. – 2010. – Vol. 4. – N. 1. – P. 28–62.

14. Solovic I., Sester M., Gomez-Reino J.J. et al. The risk of tuberculosis related to tumor necrosis factor antagonist therapies: a TBNET consensus statement // Eur. Respir J. – 2010. – Vol. 36. – N. 5. – P. 1185–206. doi: 10.1183/09031936.00028510.

Сведения об авторах

***Фролова Ксения Сергеевна** – заведующая туберкулезным легочным отделением № 3 Клиники № 1 ГБУЗ города Москвы «Московский городской научно-практический центр борьбы с туберкулезом Департамента здравоохранения города Москвы»*

Адрес: 107014, г. Москва, ул. Стромынка, д. 10

Тел. 8 (915) 260-42-21

e-mail: sapfira07@mail.ru

***Борисов Сергей Евгеньевич** – заместитель директора по научно-клинической работе ГБУЗ города Москвы «Московский городской научно-практический центр борьбы с туберкулезом Департамента здравоохранения города Москвы», доктор медицинских наук, профессор*

Адрес: 107014, г. Москва, ул. Стромынка, д. 10

Тел. 8 (903) 777-06-56

e-mail: sebarsik@gmail.com

УДК 616.24-002.5:615.015.8

ОПРЕДЕЛЕНИЕ МИНИМАЛЬНОЙ ИНГИБИРУЮЩЕЙ КОНЦЕНТРАЦИИ ПРОТИВОТУБЕРКУЛЕЗНОГО ПРЕПАРАТА ПЕРХЛОЗОН® В ОТНОШЕНИИ МИКОБАКТЕРИЙ ТУБЕРКУЛЕЗА С РАЗЛИЧНЫМ СПЕКТРОМ ЛЕКАРСТВЕННОЙ УСТОЙЧИВОСТИ *

С.Г. Сафонова[1], И.В. Перетокина[1], М.В. Макарова[1], Л.Ю. Крылова[1], Ю.Д. Михайлова[1], Д.В. Григораш[2]

DETERMINATION OF THE MINIMAL INHIBITORY CONCENTRATION OF PERCHLOZON® AGAINST MYCOBACTERIUM TUBERCULOSIS WITH A DIFFERENT SPECTRUM OF DRUG RESISTANCE

S.G. Safonova, I.V. Peretokina, M.V. Makarova, L.Yu. Krylova, Yu.D. Mikhailova , D.V. Grigorash

В статье описано изучение противотуберкулезной активности препарата Перхлозон® (тиоуреидоиминометилпиридиния перхлорат) в отношении микобактерий туберкулеза (МБТ) с различным профилем лекарственной устойчивости к противотуберкулезным препаратам основного и резервного ряда путем определения минимальных ингибирующих концентраций препарата in vitro.

Определение минимальной ингибирующей концентрации (МИК) препарата проводилось на агаровой питательной среде Middlebrook 7H10 в диа пазоне от 0,5 до 64,0 мкг/мл на клинических штаммах МБТ, как чувствительных, так и устойчивых к противотуберкулезным препаратам основного и резервного ряда.

В результате исследования получены различные значения МИК препарата Перхлозон®, при которых наблюдалось ингибирование роста МБТ. Так, для 86,7% чувствительных штаммов рост МБТ прекращался в диапазоне от 2,0 до 4,0 мкг/мл (включая референс-штамм M.tuberculosis H37Rv); для 46,7% штаммов с МЛУ рост МБТ прекращался в диапазоне от 2,0 до 16,0 мкг/мл и для 53,3% – в диапазоне от 32,0 до 64,0; для 73,3% штаммов с ШЛУ рост МБТ прекращался в диапазоне от 32,0 до 64,0 мкг/мл.

Установлено, что противотуберкулезная активность препарата Перхлозон® in vitro зависит от спектра лекарственной устойчивости МБТ к противотуберкулезным препаратам как основного, так и резервного ряда.

***Ключевые слова**: микобактерии туберкулеза, лекарственная устойчивость, минимальная ингибирующая концентрация, препарат Перхлозон®*

The article describes the study of the anti-tuberculosis activity of Perchlozon® (thioureidoiminomethylpyridinium perchlorate) against Mycobacterium tuberculosis (MBT) with a different resistance profile to primary and reserve anti-TB drugs by in vitro determining the minimum inhibitory concentrations of the drug. The minimum inhibitory concentration (MIC) of the drug was determined on Middlebrook 7H10 agar nutrient medium in the range from 0.5 to 64.0 µg/ml on clinical MBT strains, both susceptible and resistant to the main and reserve anti-TB drugs.

As a result, various Perchlozon® MIC values were obtained, at which inhi-bition of MBT growth was observed. 86.7% of the susceptible M MBT strains (including the M. tuberculosis H37Rv reference strain) stopped their growth in the range from 2.0 to 4.0 µg/ml, 46.7% of MDR- MBT strains stopped their growth in the range from 2.0 to 16.0 µg/ml, and 53.3% MDR- MBT strains stopped their growth in the range from 32.0 to 64.0; 73.3% of XDR- MBT strains stopped their growth in the range from 32.0 to 64.0 µg/ml.

It has been established that the antitubercular activity of Perchlozon® in vitro depends on drug resistance spectrum of the MBT to the first-line and reserve an-ti-TB drugs.

***Key words**: Mycobacterium tuberculosis, drug resistance, minimal inhibitory concentration, Perchlozon®*

* Настоящая статья основана на результатах выполненной по договору № 12486/2018 от 5 февраля 2019 г. в Централизованной бактериологической лаборатории (ЦБЛ) по диагностике туберкулеза ГБУЗ города Москвы «Московский городской научно-практический центр борьбы с туберкулезом Департамента здравоохранения города Москвы» научно-исследовательской работы (НИР) по изучению противотуберкулезной активности препарата Перхлозон® (тиоуреидоиминометилпиридиния перхлорат) производства АО «Фармасинтез».

[1] ГБУЗ «Московский городской научно-практический центр борьбы с туберкулезом Департамента здравоохранения города Москвы».
[2] Акционерное общество «Фармасинтез».

Введение

Необходимость разработки и внедрения в практику новых противотуберкулезных препаратов обусловлена все более широким распространением туберкулеза, вызванного микобактериями (МБТ) с лекарственной устойчивостью. По последним данным ВОЗ [1], в 2018 г. туберкулезом, устойчивым к рифампицину, заболели примерно полмиллиона человек (из них 78% – туберкулезом с множественной лекарственной устойчивостью МБТ. Наибольшая доля глобального бремени пришлась на три страны: Индию (27%), Китай (14%) и Российскую Федерацию (9%). Доля случаев заболевания туберкулезом с множественной лекарственной устойчивостью или устойчивостью к рифампицину во всем мире составила 3,4% среди новых случаев и 18% среди ранее пролеченных случаев и была наиболее высока (свыше 50% среди ранее пролеченных случаев) в странах бывшего Советского Союза.

В настоящее время общепризнана жизненная необходимость разработки новых противотуберкулезных препаратов (ПТП) и формирование на их основе новых режимов химиотерапии [6, 8, 9].

Одним из новых противотуберкулезных препаратов с уникальным механизмом действия является препарат Перхлозон®, разработанный в России сотрудниками Иркутского института химии имени А.Е. Фаворского Сибирского отделения Российской Академии наук (СО РАН) и ФГБУ «Санкт-Петербургский НИИ фтизиопульмонологии» Минздрава России совместно с ОАО «Фармасинтез».

Препарат Перхлозон® (тиоуреидоиминометилпиридиния перхлорат) успешно прошел необходимые доклинические и клинические исследования [6] и был включен в российские национальные клинические рекомендации как препарат для лечения больных туберкулезом с множественной лекарственной устойчивостью возбудителя [3, 5]. В настоящее время идут исследования, посвященные различным клиническим аспектам включения этого препарата в новые режимы химиотерапии туберкулеза [2, 4]. Одним из важных вопросов при определении дозировки препарата Перхлозон® является определение его минимальных ингибирующих концентраций в отношении МБТ, что позволит оптимизировать терапию и избежать излишних побочных эффектов лечения.

Цель работы

Оценка противотуберкулезной активности препарата Перхлозон® в отношении микобактерий туберкулеза с различным профилем лекарственной устойчивости к противотуберкулезным препаратам основного и резервного ряда путем определения минимальных ингибирующих концентраций препарата *in vitro*.

ПЕРВЫЙ ЭТАП ИССЛЕДОВАНИЯ

Первый этап исследования заключался в определении МИК препарата Перхлозон® *in vitro* на 16 штаммах МБТ (из коллекции ЦБЛ МНПЦ борьбы с туберкулезом) с различным профилем ЛУ к ПТП. По результатам тестирования был установлен диапазон концентраций препарата Перхлозон® для последующего определения МИК препарата в отношении 75 клинических штаммов МБТ на втором этапе исследования.

Материал и методы исследования

1. Отбор и подготовка лабораторных штаммов микобактерий туберкулеза для проведения исследований

Из лабораторной коллекции ЦБЛ ГБУЗ «МНПЦ борьбы с туберкулезом ДЗМ» было отобрано 15 клинических штаммов:

– 5 штаммов МБТ, чувствительных к ПТП основного и резервного ряда;

– 5 штаммов МБТ с множественной лекарственной устойчивостью (МЛУ), устойчивых к изониазиду и рифампицину, независимо от устойчивости к другим ПТП;

– 5 штаммов МБТ с широкой лекарственной устойчивостью (ШЛУ), устойчивых к изониазиду, рифампицину, к одному препарату из группы фторхинолонов и одному инъекционному препарату из группы резервного ряда: канамицину и/или амикацину, и/или капреомицину, независимо от устойчивости к другим ПТП.

Все клинические штаммы были выделены в 2017–2018 гг. из мокроты впервые выявленных больных до начала проведения им противотуберкулезной терапии или ее проведения длительностью не более одного месяца.

В качестве контрольного штамма использовали лабораторный референс-штамм *M. tuberculosis H37Rv* – ATCC® 25618 (American Type Culture Collection, Bethesda, Md), чувствительный к ПТП.

Приготовление и посев микобактериальной суспензии исследуемых штаммов МБТ.

Исследуемые штаммы пересевали в жидкую питательную среду Middlebrook *7H9* для культивирования в автоматизированной системе BACTEC™ MGIT™ 960 (BACTEC 960) с целью получения равной величины колониеобразующих единиц возбудителя в одном миллилитре среды (КОЕ/мл, приблизительно 10^5–10^6).

Исследуемые культуры с помощью микробиологической петли переносили в пробирку со стерильными физиологическим раствором и стеклянными бусинами. В плотно закрытой пробирке проводили встряхивание с помощью устройства типа «Вортекс» в течение 1–3 минут на средней скорости для измельчения бактериальной массы. После отстаивания (примерно 15 мин) суспензию готовили по оптическому стандарту мутности 0,5 по МакФарланду ($1{,}5 \times 10^8$ КОЕ/мл), которую

в разведении 1:5 в количестве 0,5 мл использовали для посева в пробирку MGIT, содержащую 7,0 мл питательной жидкой среды Middlebrook *7H9* и обогатительную ростовую добавку Supplement Kit, предварительно добавленную перед началом тестирования в объеме 0,8 мл.

Все засеянные пробирки MGIT с жидкой питательной средой инкубировали в автоматизированной системе BACTEC 960 до получения сигнала о положительном результате.

2. Разведение чистой субстанции препарата Перхлозон®

Для проведения НИР представителем АО «Фармасинтез» была предоставлена чистая субстанция препарата в количестве 10 грамм (серия 400614, партия 1). Активность препарата составила более 98,5%.

Для приготовления навесок чистой субстанции использовали электронные аналитические весы ANALYTICAL *Plus* AP250D.

Опытным путем были подобраны способы растворения чистой субстанции препарата и стабилизации раствора с целью недопущения агломерации или выпадения в осадок препарата в рабочем растворе с заданной концентрацией. При соблюдении стерильности для первичного растворения (солюбилизации) навеску препарата растворяли в стерильной дистиллированной воде, 95%-ном этиловом спирте и диметилсульфоксиде (ДМСО). В ходе эксперимента было установлено, что препарат плохо растворим в воде и спирте. Полного растворения препарата удалось добиться при использовании ДМСО. Для приготовления основного раствора в качестве разбавителя была выбрана жидкая питательная среда Middlebrook *7H9*. Для навески меньше 100 мг оптимальное соотношение растворителя и разбавителя составило 1:4 (ДМСО и среды Middlebrook *7H9* соответственно).

Приготовление рабочих растворов препарата методом двукратных серийных разведений. Для приготовления рабочих растворов использовали жидкую питательную среду Middlebrook *7H9*. Путем последовательного разведения с двойным шагом снижения получали необходимые концентрации препарата. Растворы препарата различных концентраций добавляли в стерильную агаровую среду Middlebrook *7H10*, которую затем разливали в стерильные, двухсекционные, полистироловые чашки Петри. Конечные концентрации в агаровой среде составили от 0,5 мкг/мл до 64,0 мкг/мл. В контрольные чашки Петри с агаровой средой Middlebrook *7H10* вносили такое же соотношение ДМСО и среды Middlebrook *7H9*, как и при приготовлении основного раствора препарата.

Основной и рабочие растворы лекарственного препарата готовили в день их использования. Оставшееся количество растворов с препаратом подвергали уничтожению. Чашки со средой без препарата (контроль) и с препаратом хранили в холодильнике при температуре (4,0 ± 1,0 °С) не более 14 дней.

3. Определение МИК препарата Перхлозон®

Противотуберкулезную активность препарата определяли методом двукратных серийных разведений на агаровой среде Middlebrook *7H10*, содержащую ростовую добавку OADC (олеиновая кислота, альбумин, декстроза и каталаза) для микобактерий. Тестирование проводили в соответствии с руководством Института клинических и лабораторных стандартов США (*Clinical and Laboratory Standards Institute* – CLSI) [7] по определению лекарственной чувствительности МБТ методом пропорций на агаровой среде Middlebrook *7H10/7H11*.

При пересеве штаммов МБТ в жидкую питательную среду Middlebrook *7H9* в момент положительной детекции в BACTEC 960 количество КОЕ микобактерий в пробирке MGIT равно 105–106 в 1 мл среды, что соответствует стандартизированной бактериальной суспензии по 0,5 оптическому стандарту мутности МакФарланда, разведенной в 100 раз (10^{-2}). Для посева использовали еще одну концентрацию суспензии, разведенную до 10^{-4} КОЕ/мл. Каждый исследуемый штамм в двух разведениях, 10^{-2} и 10^{-4}, объемом по 0,2 мл засевали на контрольный сектор чашки без препарата и на каждый сектор с лекарственным препаратом. Засеянную суспензию равномерно распределяли по всей поверхности среды с помощью бактериологической петли. Таким образом, примерное количество микробных клеток в 1 мл суспензии для посева составило: суспензия 10^{-2} – 1 000 000 КОЕ, суспензия 10^{-4} – 10 000 КОЕ, а в посевной дозе 0,2 мл – 200 000 и 2 000 КОЕ соответственно.

Засеянные чашки инкубировали в термостате при температуре 37 °С и содержании 5–10% CO_2. Учет результатов осуществляли на 21-й день инкубации от момента посева при наличии исчисляемого количества колоний в контрольном секторе. За величину МИК принимали концентрацию, при которой наблюдали рост на чашке со средой, содержащей лекарственный препарат, ≤ 1% колоний.

Для вычисления процента устойчивых колоний МБТ при использовании разведения бактериальной суспензии 10^{-4} число колоний на секторе с препаратом делили на число колоний на контрольном секторе и умножали на 100%.

Оценку интенсивности роста МБТ в каждом секторе определяли в соответствии с руководством CLSI:

> 500 колоний (сливной рост) – 4+;
200–500 колоний (почти сливной рост) – 3+;
100–200 колоний – 2+;
50–100 колоний – 1+;
< 50 колоний – фактическое количество колоний.

Результаты исследования

В результате определения МИК препарата Перхлозон® в отношении 16 лабораторных штаммов МБТ установлено, что рост 6 чувствительных штаммов, включая референс-штамм

Таблица 1. Минимальные ингибирующие концентрации препарата Перхлозон® на агаровой среде Middlebrook 7H10 для штаммов МБТ с различным профилем лекарственной устойчивости к противотуберкулезным препаратам (плотность микобактериальной суспензии 104 КОЕ/мл)

№ п/п	Штаммы	Концентрации препарата (мкг/мл) и оценка роста микобактерий								Оценка роста в контроле	МИК
		64	32	16	8	4	2	1	0,5		
1	Чув.	–	–	–	–	–	45	2+	2+	2+	4
2	Чув.	–	–	–	–	–	25	1+	1+	1+	4
3	Чув.	–	–	–	–	–	–	1+	2+	2+	2
4	Чув.	–	–	–	–	–	1+	3+	3+	3+	4
5	Чув.	–	–	–	–	–	–	1+	2+	2+	2
6	МЛУ	–	35	1+	2+	3+	3+	3+	3+	3+	64
7	МЛУ	–	–	–	1+	1+	2+	3+	3+	3+	16
8	МЛУ	–	1+	1+	2+	3+	3+	3+	3+	3+	64
9	МЛУ	–	–	–	–	–	1+	2+	2+	2+	4
10	МЛУ	–	–	1+	1+	3+	3+	3+	3+	3+	32
11	ШЛУ	–	–	20	1+	2+	3+	3+	3+	3+	32
12	ШЛУ	–	–	–	–	10	1+	3+	3+	3+	8
13	ШЛУ	–	45	1+	1+	2+	2+	3+	3+	3+	64
14	ШЛУ	–	–	38	1+	2+	3+	3+	3+	3+	32
15	ШЛУ	–	–	–	12	1+	1+	3+	3+	3+	16
16	H37Rv	–	–	–	–	–	10	1+	1+	1+	4

Примечание: Чув. – чувствительный; (–) – отсутствие роста; 3+ – 200–500 колоний; 2+ – 100–200 колоний; 1+ – 50–100 колоний; < 50 колоний – фактическое количество колоний.

M. tuberculosis H37Rv, подавляли концентрации 2,0–4,0 мкг/мл препарата; рост штаммов МБТ с МЛУ возбудителя подавляли концентрации препарата в диапазоне от 4,0 до 64,0 мкг/мл; рост штаммов МБТ с ШЛУ подавляли концентрации от 8,0 до 64,0 мкг/мл. Результаты исследования представлены в таблице 1.

На основании проведенного эксперимента установлен диапазон МИК препарата Перхлозон® в отношении штаммов МБТ с различным профилем устойчивости к ПТП с целью определения МИК препарата на втором этапе исследования. Так, для чувствительных штаммов МБТ были выбраны следующие концентрации препарата Перхлозон®: 0,5; 1,0; 2,0 и 4,0 мкг/мл; для штаммов МБТ с МЛУ и ШЛУ – 2,0; 4,0; 8,0; 16,0; 32,0 и 64,0 мкг/мл.

ВТОРОЙ ЭТАП ИССЛЕДОВАНИЯ

По результатам тестирования на первом этапе исследования был установлен диапазон концентраций препарата Перхлозон® для определения МИК препарата. Целью второго этапа исследования являлась оценка противотуберкулезной активности препарата Перхлозон® в отношении 75 клинических штаммов МБТ, выделенных от больных с различным профилем лекарственной устойчивости к ПТП (как основного, так и резервного ряда) путем определения минимальных ингибирующих концентраций препарата *in vitro*.

Материал и методы исследования

Для реализации поставленной цели были последовательно выполнены следующие виды работ.

1. Отбор и подготовка клинических штаммов микобактерий туберкулеза

Из лабораторной коллекции ЦБЛ МНПЦ борьбы с туберкулезом было отобрано 75 клинических штаммов МБТ, выделенных из различного диагностического материала (мокрота – 64, бронхиальный смыв – 8, БАЛ – 1, мазок из зева – 1, резекционный материал – содержимое образования – 1) от 75 больных туберкулезом, находящихся на лечении в клиниках и филиалах МНПЦ борьбы с туберкулезом в течение 2017 года и февраля 2019 года. Были сформированы три группы штаммов: I группу составили 25 МБТ штаммов, чувствительных к ПТП основного ряда, II группу – 25 штаммов МБТ с МЛУ, III группу – 25 штаммов МБТ с ШЛУ.

В каждом эксперименте в качестве контрольного штамма использовали чувствительный лабораторный референс-штамм *M. tuberculosis H37Rv* – ATCC® 25618.

Приготовление и посев микобактериальной суспензии исследуемых штаммов, а также приготовление рабочих растворов препарата проводили аналогично вышеописанным методикам на первом этапе исследования.

2. Определение МИК препарата Перхлозон®

Определение МИК препарата у всех исследуемых штаммов проводили на агаровой питательной среде Middlebrook *7H10* в концентрациях, установленных на первом этапе: для чувствительных штаммов МБТ – 0,5; 1,0; 2,0; 4,0 мкг/мл; для штаммов МБТ с МЛУ и для штаммов МБТ с ШЛУ – 2,0; 4,0; 8,0; 16,0; 32,0; 64,0 мкг/мл.

Для определения МИК препарата использовали аналогичную методику, описанную на первом этапе исследования.

Результаты исследования

Результаты определения МИК препарата Перхлозон® для чувствительных к ПТП основного ряда клинических штаммов МБТ представлены в таблице 2.

Таблица 2. Минимальные ингибирующие концентрации перхлозона для штаммов МБТ, чувствительных к ПТП (n = 25)

	МИК препарата (мкг/мл)			
	1,0	2,0	4,0*	8,0
Количество штаммов (*n* = 25)	1	9	12	3

Примечание: МИК препарата Перхлозон® для контрольного штамма *M.tuberculosis H37Rv.*

В ходе проведения исследования для трех чувствительных штаммов МБТ МИК препарата Перхлозон® составили более 4,0 мкг/мл, то есть выше верхнего значения предполагаемого диапазона, установленного на первом этапе исследования (0,5–4,0 мкг/мл), в связи с чем для данной группы штаммов было проведено дополнительное тестирование в расширенном диапазоне концентраций. В результате значения МИК препарата для чувствительных штаммов распределились в диапазоне от 1,0 до 8,0 мкг/мл. Рост большинства штаммов (84,0%) ингибировали концентрации 2,0 и 4,0 мкг/мл.

Для контрольного штамма *M. tuberculosis H37Rv* значение МИК составило 4,0 мкг/мл.

Таким образом, исследование показало, что самым высоким значением МИК препарата Перхлозон® (пограничное значение) для чувствительных штаммов явилось значение 8,0 мкг/мл.

Результаты определения МИК препарата для МЛУ-штаммов с различным спектром ЛУ к препаратам основного и резервного ряда представлены в таблице 3.

В ходе проведения исследования для трех МЛУ-штаммов значения МИК препарата Перхлозон® составили ≤ 2,0 мкг/мл, в связи с этим для установления истинного значения МИК было проведено дополнительное тестирование в более низких концентрациях. В результате значение МИК для данных трех штаммов МБТ составило 2,0 мкг/мл.

Таким образом, для клинических штаммов с МЛУ возбудителя значения МИК препарата распределились от 4,0 до 64,0 мкг/мл, из них для 9 штаммов МБТ (36%) значения МИК препарата Перхлозон® были меньше либо равны пограничному значению 8,0 мкг/мл и для 16 штаммов (64%) – больше пограничного значения.

Следует отметить, что в зависимости от спектра ЛУ МЛУ-штаммов значения МИК препарата разделились примерно поровну: для 11 штаммов МБТ (44%) с устойчивостью к 3–5 ПТП значения МИК препарата Перхлозон® составили от 2,0 до 16,0 мкг/мл, а для 13 штаммов МБТ (52%) с устойчивостью к 5–10 ПТП МИК препарата Перхлозон® имели более высокие значения – от 32,0 до 64,0 мкг/мл. Исключение составил только один штамм МБТ (4%), обладающий устойчивостью к 10 ПТП и имеющий МИК препарата Перхлозон® – 16,0 мкг/мл.

Результаты определения МИК препарата Перхлозон® для ШЛУ-штаммов МБТ представлены в таблице 4.

Таблица 3. Минимальные ингибирующие концентрации препарата Перхлозон® для штаммов МБТ с МЛУ (n = 25)

ЛУ к ПТП I и II ряда	МИК (мкг/мл), количество штаммов МБТ и спектр их ЛУ						
	2,0	4,0*	8,0	16,0	32,0	64,0	128,0
3 ПТП	1 •SHR	1 •SHR	1 •SHR	–	–		–
4 ПТП	–	1 •SHRZ	1 •SHREt	1 •SHRE	–	–	–
5 ПТП	2 •SHREZ •SHREZ	1 •HREOfILfx	1 •SHRZK	1 •SHREEt	–	1 •SHREtPAS	–
6 ПТП	–	–	–	–	3 •SHREKEt •SHRZKEt •SHREEtPAS	2 •SHRZKEt •SHREZEt	–
7 ПТП	–	–	–	–	1 •SHREZKEt	–	–
9 ПТП	–	–	–	–	1 •SHREZKACmEt	3 •SHREKACmEtPAS •SHREKACmEtPAS •SHREZKAEtPAS	–
10 ПТП	–	–	–	1 •SHREZKACmEtPAS	1 •SHREZKACmEtPAS	1 •SHREZKACmEtPAS	–

Примечание: * – МИК препарата Перхлозон® для контрольного штамма *M. tuberculosis H37Rv.*
Сокращения: S – стрептомицин, H – изониазид, R – рифампицин, E – этамбутол, Z – пиразинамид, K – канамицин, A – амикацин, Cm – капреомицин, Et – этионамид, PAS – аминосалициловая кислота, Lfx – левофлоксацин.

Таблица 4. Результаты изучения минимальных ингибирующих концентраций препарата Перхлозон® для штаммов МБТ с ШЛУ (n = 25)

ЛУ к ПТП I и II ряда	2,0	4,0*	8,0	16,0	32,0	64,0	128,0
6 ПТП	–	–	–	–	–	1 • HREOfxLfxK	–
8 ПТП	–	–	–	–	1 • SHREOfxLfxKEt	–	–
9 ПТП	–	1 • SHREZOfl KEtPAS	–	–	2 • SHREOfx KAEtPAS • SHREOfxLfx MfxKEt	2 • SHRZOfx LfxMfxEt • SHREOfxLfx MfxEtPAS	–
10 ПТП	–	–	2 • SHRZOfxLfx MfxKEtPAS • SHREZOfx LfxMfxKEt	1 • SHRZOfxLfx MfxKEtPAS	2 • SHREOfxLfx MfxKEtPAS • SHREZOfx LfxMfxKEt	2 • SHREZOfx LfxMfxKEt • SHRZOfxLfx MfxKEtPAS	1 • SHREOfxLfx KCmEtPAS
11 ПТП	–	–	1 • SHREZOfxLfx MfxKAEt	–	2 • SHREZOfx KACmEtPAS • SHREZOfxLfx MfxKEtPAS	–	–
12 ПТП	–	–	–	–	1 • SHREZOfxLfx MfxKACmEt	1 • SHREZOfxLfx MfxKACmEt	–
13 ПТП	–	–	–		2 • SHREZOfxLfx MfxKACmEtCs • SHRZOfxLfxMfx KACmEtPASCs	3 • SHREZOfxLfxMfx KACmEtPAS • SHREZOfxLfxMfx KACmEtPAS • SHREZOfxLfxKA CmEtPASLzd	–

Примечание: * – МИК препарата Перхлозон® для контрольного штамма *M.tuberculosis H37Rv* равно 4 мкг/мл.
Сокращения: S – стрептомицин, H – изониазид, R – рифампицин, E – этамбутол, Z – пиразинамид, K – канамицин, A – амикацин, Cm – капреомицин, Et – этионамид, PAS – аминосалициловая кислота, Ofx – офлоксацин, Lfx – левофлоксацин, Mfx – моксифлоксацин, Lzd – линезолид.

В ходе исследования у одного штамма МБТ с ШЛУ наблюдали рост при концентрации 64,0 мкг/мл, что требовало проведения дополнительного исследования для установления максимального значения МИК. Данный штамм МБТ был подвергнут тестированию в расширенном диапазоне концентраций, в результате которого было установлено максимальное значение МИК, равное 128,0 мкг/мл. В итоге значения МИК препарата для штаммов МБТ с ШЛУ распределились в диапазоне от 4,0 до 128,0 мкг/мл.

Анализ данных, представленных в таблице 4, показал, что 4 штамма МБТ с ШЛУ (16%) имели значения МИК препарата Перхлозон® меньше либо были равными пограничному значению 8,0 мкг/мл и 21 штамм МБТ с ШЛУ (84%) имели значения МИК больше пограничного. Преобладающая часть штаммов МБТ с ШЛУ (76%) имела МИК препарата в концентрациях от 32,0 до 64,0 мкг/мл.

Таким образом, **в общей сложности** были определены МИК препарата Перхлозон® у 90 штаммов МБТ – клинических изолятов. Обобщенные результаты изучения противотуберкулезной активности препарата Перхлозон® в отношении чувствительных штаммов МБТ и штаммов МБТ с различным профилем лекарственной устойчивости к ПТП представлены в таблице 5.

В заключение необходимо отметить, что в зависимости от профиля ЛУ МБТ к ПТП были получены различные значения МИК препарата Перхлозон®, при которых наблюдалось ингибирование роста МБТ у преобладающего количества штаммов. Так, у 86,7% чувствительных штаммов рост МБТ прекращался в диапазоне от 2,0 до 4,0 мкг/мл (включая референс-штамм *M. tuberculosis H37Rv*), у 46,7% штаммов с МЛУ рост МБТ прекращался в диапазоне от 2,0 до 16,0 мкг/мл и у 53,3% штаммов рост МБТ прекращался в диапазоне от 32,0 до 64,0, у 73,3% штаммов с ШЛУ рост МБТ прекращался в диапазоне от 32,0 до 64,0 мкг/мл.

Выводы

1. Противотуберкулезный препарат Перхлозон® обладает ингибирующим действием в отношении лабораторного штамма *M. tuberculosis H37Rv* и клинических штаммов *M. tuberculosis* с различным профилем лекарственной устойчивости к противотуберкулезным препаратам.

Таблица 5. Минимальные ингибирующие концентрации препарата Перхлозон® для чувствительных штаммов и штаммов МБТ с различным профилем лекарственной устойчивости к ПТП (плотность микобактериальной суспензии 104 КОЕ/мл)

МИК мкг/мл	Количество штаммов (*n* = 90)		
	Чувствительные штаммы МБТ (*n* = 30)	Штаммы МБТ с МЛУ (*n* = 30)	Штаммы МБТ с ШЛУ (*n* = 30)
1	1	0	0
2	11	3	0
4*	15	4	1
8	3	3	4
16	0	4	2
32	0	7	12
64	0	9	10
128	0	0	1

Примечание: *МИК препарата Перхлозон® для контрольного штамма *M. tuberculosis H37Rv*.

2. Значения МИК препарата для чувствительных штаммов МБТ (включая референс-штамм *M. tuberculosis* H37Rv) распределились от 1,0 до 8,0 мкг/мл, для штаммов МБТ с МЛУ значения МИК препарата Перхлозон® определены в диапазоне от 2,0 до 64,0 мкг/мл, для штаммов МБТ с ШЛУ – в диапазоне от 4,0 до 128,0 мкг/мл.

3. Установлено, что противотуберкулезная активность препарата Перхлозон® *in vitro* в большинстве случаев зависит от спектра лекарственной устойчивости микобактерий туберкулеза к противотуберкулезным препаратам как основного, так и резервного ряда, однако данный фактор не всегда является решающим.

4. При назначении Перхлозона® для лечения больных туберкулезом желательно проводить определение МИК препарата до начала терапии.

5. С учетом всего перечисленного препарат Перхлозон® является перспективным препаратом для использования в комплексной химиотерапии больных туберкулезом с множественной лекарственной устойчивостью возбудителя в рамках предусмотренных клинических рекомендаций последнего издания [3].

Литература

1. Доклад о глобальной борьбе с туберкулезом. Резюме. 2019. – ВОЗ, 2020. [Электронный ресурс] URL: https://www.who.int/tb/publications/global_report/gtbr2019_ExecutiveSummary_ru.pdf?ua=1 (Дата обращения 03.06.2020 г.).

2. Кильдюшева Е.И. , Егоров Е.А., Скорняков С.Н. и др. Клиническая результативность новых лекарственных препаратов в схемах лечения туберкулеза с множественной и широкой лекарственной устойчивостью возбудителя // РМЖ. – 2017. – № 18. – С. 1288-1295.

3. Клинические рекомендации. Туберкулез у взрослых. МКБ 10: А15-А19. – 2020. ID: КР16/1 [Электронный ресурс] URL: http://cr.rosminzdrav.ru/#!/schema/943 (Дата обращения 01.03.2020 г.).

4. Николаева С.В. Опыт применения противотуберкулезного препарата перхлозон у больных туберкулезом с множественной лекарственной устойчивостью в Республике Бурятия // Туберкулез и болезни легких. – 2015. – № 10. – С. 64-68.

5. Федеральные клинические рекомендации по диагностике и лечению туберкулеза органов дыхания с множественной и широкой лекарственной устойчивостью возбудителя; изд. 3-е – М., 2015 г. – 68 с.

6. Яблонский П.К., Виноградова Т.И., Левашев Ю.Н. и др. Доклинические и клинические исследования нового противотуберкулезного препарата Перхлозон® // Клин. микробиол. антимикроб. химиотер. – 2016. – Т. 18. – № 1. – С. 42-48.

6. Caminero J.A., García-Basteiro A.L., Rendon A. et al. The future of drug-resistant tuberculosis treatment: learning from the past and the 2019 World Health Organization consolidated guidelines // Eur. Respir. J. – 2019. – Vol. 54: 1901272. doi.org/10.1183/13993003.01272-2019.

7. Clinical and Laboratory Standards Institute. Susceptibility testing of mycobacteria, nocardia spp., and other aerobic actinomycetes; approved standard – 2nd ed.: document M24-A2. – CLSI, Wayne, PA, USA, 2011.

8. Pontali E., Raviglione M., Migliori G. et al. Regimens to treat multidrug-resistant tuberculosis: Past, present and future perspectives // Eur. Resp. Rev. – 2019. – Vol. 28. doi: 10.1183/16000617.0035-2019

9. World Health Organization. WHO consolidated guidelines on drug-resistant tuberculosis treatment. WHO/CDS/TB/2019.3. – Geneva, World Health Organization, 2019. [Электронный ресурс] URL: https://www.who.int/tb/publications/2019/consolidated-guidelines-drug-resistant-TB-treatment/en/ (Дата обращения 29.03.2019).

Сведения об авторах

Сафонова Светлана Григорьевна *– заведующая отделом проблем лабораторной диагностики туберкулеза и патоморфологии ГБУЗ города Москвы «Московский городской научно-практический центр борьбы с туберкулезом Департамента здравоохранения города Москвы», доктор биологических наук*

Адрес: 107014, г. Москва, ул. Стромынка, д. 10
Тел. 8 (499) 268-08-76
e-mail: safonova.s.g@inbox.ru

Перетокина Ирина Витальевна *– врач-бактериолог Централизованной бактериологической лаборатории, научный сотрудник отдела проблем лабораторной диагностики туберкулеза и патоморфологии ГБУЗ города Москвы «Московский городской научно-практический центр борьбы с туберкулезом Департамента здравоохранения города Москвы»*

Адрес: 107014, г. Москва, ул. Стромынка, д. 10
Тел. 8 (499) 268-70-33, тел./факс 8 (499) 785-20-82
e-mail: iraperetokina@yandex.ru

Макарова Марина Витальевна *– главный научный сотрудник отдела проблем лабораторной диагностики туберкулеза и патоморфологии ГБУЗ города Москвы «Московский городской научно-практический центр борьбы с туберкулезом Департамента здравоохранения города Москвы», доктор биологических наук*

Адрес: 107014, г. Москва, ул. Стромынка, д. 10
Тел. 8 (916) 688-98-25, тел./факс 8 (495) 964-86-37
e-mail: makarova75@yandex.ru

Крылова Людмила Юрьевна *– ведущий научный сотрудник отдела проблем лабораторной диагностики туберкулеза и патоморфологии ГБУЗ города Москвы «Московский городской научно-практический центр борьбы с туберкулезом Департамента здравоохранения города Москвы», кандидат биологических наук*

Адрес: 107014, г. Москва, ул. Стромынка, д. 10
Тел. 8 (499) 268-70-33, тел./факс 8 (499) 785-20-82
e-mail: luda.yurievna2017@yandex.ru

Михайлова Юлия Дмитриевна *– ведущий научный сотрудник отдела проблем лабораторной диагностики туберкулеза и патоморфологии ГБУЗ города Москвы «Московский городской научно-практический центр борьбы с туберкулезом Департамента здравоохранения города Москвы», кандидат биологических наук*

Адрес: 107014, г. Москва, ул. Стромынка, д. 10
Тел. 8 (499) 268-70-33, тел./факс 8 (499) 785-20-82
e-mail: juliaisaeva81@rambler.ru

Григораш Денис Викторович *– менеджер по реализации новых проектов, Акционерное общество «Фармасинтез»*

Адрес: 123100, г. Москва, Пресненская наб., д. 12, башня Федерация (Запад), 42-й этаж
Тел. 8 (495) 750-54-37, +7 (916) 910-13-67
e-mail: info@pharmasyntez.com

УДК 616.61-002.53

КЛИНИЧЕСКОЕ ТЕЧЕНИЕ ТУБЕРКУЛЕЗНОГО ПИОНЕФРОЗА, ОСЛОЖНЕННОГО МНОЖЕСТВЕННЫМИ СВИЩАМИ

А.А. Волков [1, 2], О.Н. Зубань [1], Г.И. Саенко [2], И.В. Гавриленко [2]

ADVANCED FORMS OF KIDNEY TUBERCULOSIS WITH FISTULAS FORMATION: MODERN LOOK

A.A. Volkov, O.N. Zuban, G. Saenko, I.V. Gavrilenko

Цель: изучение результатов хирургического лечения туберкулезного пионефроза. В 2004–2019 гг. нефроуретерэктомии подвергнуто 12 человек. Во всех случаях заболевание осложнялось вовлечением в процесс соседних органов, в 75,0% – спонтанными наружными и внутренними свищами и в основном манифестировало симптомами, не связанными с поражением почек. У 5 пациентов выявлены почечно-кишечные свищи, которые явились интраоперационной находкой. Хорошие отдаленные результаты лечения были обеспечены в основном санирующим хирургическим вмешательством.

***Ключевые слова**: туберкулезный пионефроз, почечно-кишечные свищи, нефруретерэктомия*

The aim: to study the results of surgical treatment of tuberculous pyonephrosis. In 2004–2019 12 patients with tuberculous pyonephrosis underwent nephrureterectomy. Neighboring organs involvement was inherent for all of them, inner and outer fistulas formation detected in 75%. The disease mainly manifested symptoms without evidence of kidney damage. Renal-intestinal fistulas were revealed during surgery in 5 patients. Good long-term outcome of treatment could be achieved mainly by radical surgical intervention.

***Key words**: tuberculous pyonephrosis, renal intestinal fistula, nephrureterectomy*

Введение

Основные статистические показатели по туберкулезу в динамике за последнее десятилетие в России демонстрируют стабилизацию эпидемической ситуации с тенденцией к ее улучшению [5]. Заболеваемость туберкулезом мочеполовой системы многие годы устойчиво уменьшается, но и среди этих пациентов количество вновь выявленных деструктивных, распространенных и осложненных форм туберкулеза почек достигает 82% [6]. Проводимая интенсивная антибактериальная терапия при осложненных формах туберкулеза почек зачастую не препятствует прогрессированию распада почечной ткани и дальнейшему распространению деструктивного процесса [3].

Цель работы

Изучение результатов собственного опыта хирургического лечения туберкулезного пионефроза.

Материалы и методы

За период 2004–2019 гг. оперировано 12 больных, страдающих туберкулезным пионефрозом, осложненным свищами (табл. 1). Возраст пациентов составил 27–72 года, средний – 51,7 ± 4,4 года. По половому признаку преобладали мужчины – 9 человек (75,0%). У 9 пациентов этой группы были наружные свищи в поясничной и паховой областях. У 4 больных интраоперационно выявлены толстокишечно-почечные свищи, у одного – тонкокишечно-почечный свищ. Продолжительность заболевания у больных данной группы от появления его первых клинических признаков до установления диагноза туберкулеза мочевой системы составила от 6 мес. до 15 лет.

Результаты и обсуждение

Клинические симптомы заболевания представлены в табл. 2. Установлено, что у 9 (75,0%) человек ведущим симптомом была интоксикация. У 2/3 пациентов определялась болезненность при пальпации в проекции пораженной почки и наружные свищи с гнойным отделяемым. Признаки поражения мочевых путей наблюдали более чем в половине случаев (7 чел. – 58,3%). Половину (50,0%) больных беспокоили умеренные боли в пояснице и животе, пятерых (41,7%) – нарушение стула, у одного (8,3%) – заболевание манифестировало клиникой острого живота. У 5 (41,7%) пальпировалась увеличенная болезненная почка, у 3 (25,0%) – «опухоль» в животе.

[1] ГБУЗ «Московский городской научно-практический центр борьбы с туберкулезом Департамента здравоохранения города Москвы».
[2] ГБУ Ростовской области «Областной клинический центр фтизиопульмонологии», г. Ростов-на-Дону.

Таблица 1. Характеристика пациентов со свищевой формой туберкулезного пионефроза

Параметр		Значение
Возраст, годы		27–72 (51,7±4,4)
Пол, *n* %	М	9 (75,0 %)
	Ж	3 (25,0%)
Продолжительность заболевания, мес.		6–180 (39±6,7)
Наружные свищи, пациентов		9 (75,0%)
Толстокишечно-почечные свищи, пациентов		4 (33,3%)
Тонкокишечно-почечные свищи, пациентов		1 (8,3%)

Таблица 2. Симптомы пациентов с туберкулезным пионефрозом при поступлении

Симптомы	Количество пациентов	
	абс.	%
Интоксикация	9	75,0
Болезненность в проекции почки	8	66,7
Наличие наружных свищей	8	66,7
Признаки мочевой инфекции	7	58,3
Боль в пояснице	6	50,0
Боль в животе	6	50,0
Нарушение стула	5	41,7
Пальпируемая почка	5	41,7
Пальпируемая опухоль в животе	3	25,0
«Острый живот»	1	8,3

Все пациенты оперированы (табл. 3) в объеме нефруретерэктомии с удалением паранефральной клетчатки и иссечением свищевых ходов. У четырех пациентов хирургическое лечение было двухэтапным. Предварительно им выполнено дренирование забрюшинного пространства, в том числе двум из них в сочетании с нефростомией. Все операции при туберкулезном пионефрозе оказались значительно травматичными в связи с распространенным гнойно-деструктивным процессом. В четырех случаях нефроуретерэктомия сочеталась с резекцией толстой кишки (в двух случаях клиновидная, в двух – с анастомозом), в одном – с резекцией тонкой кишки с анастомозом. Вовлечение в процесс соседних органов существенно расширяло объемы вмешательств: резекция ребер осуществлена в трех случаях, спленэктомия – в двух, ушивание плевры – в двух, раны печени – в одном, дефекта нижней полой вены – в одном случае.

Таблица 3. Оперативное лечение у пациентов со свищевой формой туберкулезного пионефроза

Операция	Количество пациентов	
	абс.	%
Нефруретерэктомия с иссечением свищей	12	100,0
Клиновидная резекция толстой кишки	2	16,7
Резекция толстой кишки с анастомозом	2	16,7
Резекция тонкой кишки с анастомозом	1	8,3
Спленэктомия	2	16,7
Ушивание раны печени	1	8,3
Ушивание раны нижней полой вены	1	8,3
Резекция ребер	3	25,0
Ушивание плевры	2	16,7
Предварительное дренирование забрюшинного пространства	4	33,4
Предварительная нефростомия	2	16,7

В 1928 г. французский уролог Марион писал, что «длительность развития туберкулезного поражения почек весьма трудно установить и это зависит от неясных границ начального периода... продолжительность заболевания составляет в среднем 5–10 лет и почти неминуемым исходом болезни является смерть пациента» [4].

Успехи в консервативном лечении специфического поражения почек привели к закономерному снижению настороженности врачей по отношению к данному заболеванию, позднему его выявлению и высокой степени инвалидизации пациентов, которая связана с различными осложнениями. Последние при туберкулезном пионефрозе напрямую связаны с деструкцией почечной ткани, образованием абсцессов в самой почке и окружающих органах.

Наблюдаемые нами пациенты в большинстве случаев госпитализированы в профильный стационар только после появления спонтанных почечно-кожных свищей. Почечно-кишечные свищи явились интраоперационной находкой. Давно известно, что туберкулез почек является основным этиологическим фактором развития почечно-кишечных свищей, развитие которых напрямую зависит от прогрессирования основного заболевания [5]. Механизмом развития этих свищей является гнойное воспаление в почке с развитием паранефрита. Зачастую данные фистулы ничем себя клинически не проявляют [6].

При наличии сообщения лоханки с кишкой и облитерации мочеточника и лоханочно-мочеточникового сегмента возможно отсутствие изменений в анализах мочи и симптомов собственно почечно-кишечного свища [7]. Федеральные клинические рекомендации по диагностике и лечению урогенитального туберкулеза описывают туберкулезный пионефроз с образованием свища как крайний случай поликавернозного туберкулеза почки [8]. Единственным эффективным методом лечения этого заболевания продолжает оставаться нефрэктомия [9, 10].

Оценивая осложнения ближайшего послеоперационного периода (30 дней), мы принимали во внимание, что исходный морбидный фон пациентов был достаточно тяжелый, поэтому осложнения различной степени тяжести были ожидаемы и в большинстве случаев курабельны (табл. 4). Как видно из таблицы, осложнения I степени выявлены у семи пациентов и были связаны с назначением дополнительных препаратов и инфицированием послеоперационной раны, II степени –

Таблица 4. Осложнения оперативного лечения пациентов с туберкулезным пионефрозом (по Clavien-Dindo)

Степень	Количество осложнений		Число пациентов / вид осложнений
	абс.	%	
I степень	7	58,3	4 – назначение дополнительных препаратов; 3 – инфицирование раны
II степень	2	16,7	2 – гемотрансфузии
IIIa степень	3	25,0	3 – ревизия послеоперационной раны
IIIb степень	–	–	–
IVa степень	–	–	–
IVb степень	–	–	–
V степень	–	–	–

у двух пациентов (переливание препаратов крови). У трех пациентов выполнена ревизия послеоперационной раны с ее санацией, дренированием и наложением вторичных швов.

Приводим собственное клиническое наблюдение пациента с туберкулезным пионефрозом, осложненным туберкулезным паранефритом, неполным внутренним толстокишечным свищом, наружными свищами в поясничной и паховой областях.

***Пациент Х., 55 лет**. Поступил в отделение 16.07.19. Считает себя больным в течение трех последних лет, когда впервые в сентябре 2016-го отметил повышение температуры тела до 40 °С, сопровождавшееся выраженными болями в левой поясничной области в течение недели. За медицинской помощью пациент не обращался, лечился самостоятельно противовоспалительными препаратами. В дальнейшем заметил появление свищевого хода в левой паховой области со скудным гнойным отделяемым, на фоне чего температура тела самостоятельно снизилась. Через две недели вновь появились боли и гипертермия. С вышеуказанными жалобами госпитализирован в хирургическое отделение ЦРБ по месту жительства, где 06.10.2016 выполнено вскрытие, дренирование абсцесса в левой паховой области. Во время стационарного лечения получал антибактериальную терапию с положительным эффектом. В дальнейшем в течение года пациента ничего не беспокоило. Однако в последующем стали нарастать тянущие боли в пояснице слева, отмечены появление свищевого отверстия в левой поясничной области с периодическим отделяемым из него, систематическое повышение температуры тела до 38 °С, общая слабость, недомогание. Хирургом поликлиники проводилась антибактериальная терапия по поводу «обострения хронического лимфаденита». В марте 2019 года мужчина обратился в больницу скорой медицинской помощи по месту жительства, дообследован, выполнена спиральная компьютерная томография (18.03.2019): КТ картина абсцесса паранефральной клетчатки слева с формированием свищевого хода в левой поясничной области, вторичный нефросклероз слева, отсутствие функции левой почки. Проведена антибактериальная терапия амикацином с положительной динамикой. Урологом стационара заподозрена туберкулезная этиология поражения почек; консультирован фтизиатром, после чего госпитализирован в туберкулезное хирургическое отделение для больных костно-суставным и урогенитальным туберкулезом ГБУ Ростовской области «Областной клинический центр фтизиопульмонологии».*

Состояние пациента при поступлении относительно удовлетворительное. Температура тела 37,3 °С, периферических отеков нет. Пульс – 66 ударов в минуту, ритмичный. Артериальное давление – 130/80 мм рт. ст. Тоны сердца приглушены. Частота дыхания – 17 в минуту, при аускультации дыхание везикулярное. Кожные покровы бледные. Зев не гиперемирован. Язык влажный, чистый. Подкожный жировой слой умеренный. Лимфоузлы, доступные пальпации, не увеличены, подвижны, безболезненны. Границы сердца типичны. Костно-мышечная система без особенностей, движения в суставах в полном объеме, безболезненные, объем движений в норме.

Живот мягкий, при пальпации слабо болезненный по левому флангу. Определяется болезненность при пальпации в проекции левой почки. В паховой области слева визуализируется свищевое отверстие со скудным гнойным отделяемым (рис. 1). В поясничной области слева также определяется свищевое отверстие со скудным гнойным отделяемым (рис. 2). Симптом поколачивания слева слабо положительный. Мочеиспускание учащено до 15 раз в сутки, стул слабо оформленный, учащен до 2–3 раз.

По лабораторным показателям зарегистрирован лейкоцитоз 10,2 × 10^9/л, палочкоядерные лейкоциты – 9%, в общем анализе мочи патологических изменений не выявлено. Посев мочи на микрофлору выявил рост колоний Enterococcus faecalis (× 10^6) с чувствительностью к амоксиклаву, ванкомицину и устойчивостью к азитромицину, имипенему, доксициклину, цефтазидиму, ципрофлоксацину.

Посев отделяемого свища на неспецифическую микрофлору и чувствительность к антибиотикам – Acinetobacter spp (× 10^5): чувствителен к азтреонаму, цефепиму, ципрофлоксацину; устойчив к азитромицину, амоксиклаву, доксициклину, цефтазидиму.

При исследовании методом BACTEC™ MGIT™ 960 отделяемого свища – рост МБТ не выявлен. При исследовании методом ПЦР отделяемого свища на МБТ – ДНК МБТ не обнаружена.

Рис. 1. Свищ в паховой области слева у пациента с туберкулезным пионефрозом (наружное отверстие указано стрелкой)

Рис. 2. Свищ в поясничной области слева у пациента с туберкулезным пионефрозом (наружное отверстие указано стрелкой)

Выполнена компьютерная томография почек с контрастным болюсным усилением (26.07.2019): при нативном сканировании правая почка обычных размеров и положения, ЧЛС значительно не расширена, конкрементов нет. Левая почка значительно уменьшена в размерах, контуры нечеткие, ЧЛС четко не визуализируется, определяется фиброз, кальцинаты. Выделительная функция правой почки не нарушена, левая – не функционирует (рис. 3).

Начата противотуберкулезная химиотерапия по I режиму (HREZ), назначены витамины группы В, противовоспалительные препараты, гастро- и гепатопротекторы. Несмотря на проводимое лечение, состояние больного ухудшилось – усилились боли в пояснице, появились периодические боли в животе, подъемы температуры тела до 38 °С.

08.08.19 выполнена СКТ-фистулография через поясничный свищ в левой поясничной области. Контрастировано два свищевых хода: 1-й – идущий забрюшинно к левой почке, протяженностью примерно 14 см; 2-й – опускающийся к передней поверхности брюшной полости, протяженностью 10 см (рис. 4).

В связи с нарастающими симптомами интоксикации, усилением болевого синдрома, принято решение о хирургическом лечении пациента. 09.08.19 выполнена левосторонняя нефруретерэктомия. При обнажении забрюшинного пространства – левая почка находится в рубцово-воспалительном инфильтрате паранефральной клетчатки, спаяна с нисходящим отделом толстой кишки. Оперативное вмешательство существенно затрудняли выраженный спаечный процесс

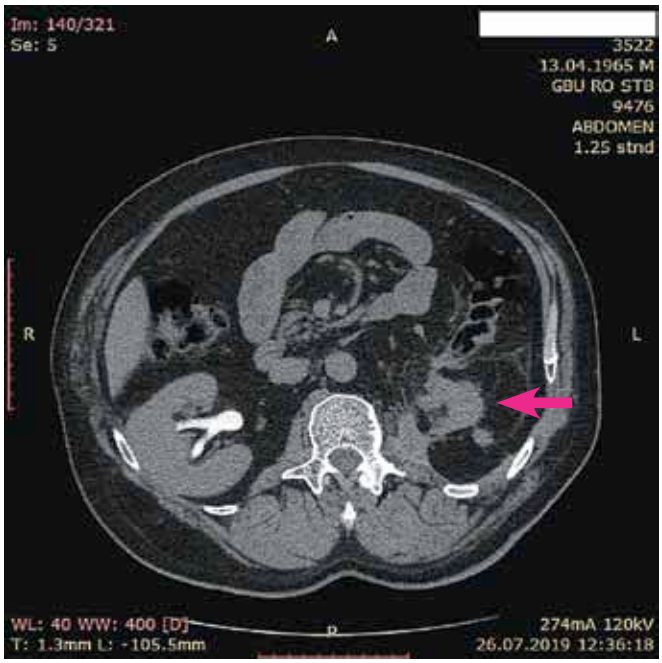

Рис. 3. Компьютерная томография пациента с туберкулезным пионефрозом слева (почка указана стрелкой)

в левом паранефральном пространстве, множественные свищевые ходы. Почечные сосуды лигированы субкапсулярно по Федорову, почка удалена частями. Мочеточник представлен облитерированным тяжем, выделен до нижней трети, пересечен, перевязан. В процессе выделения почки вскрыта брюшина и обнаружен дефект стенки нисходящей ободочной кишки 0,4 × 0,3 см в диаметре. Учитывая изменение стенки толстой кишки выполнена ее резекция в пределах здоровых тканей.

Гистологическое исследование: микроскопически – фрагменты ткани почки с выраженным склерозом, обильной инфильтрацией стромы лимфоцитами, плазматическими клетками, нейтрофилами, инкапсулированными очагами казеозного некроза. При окраске по Цилю-Нельсену среди некротических

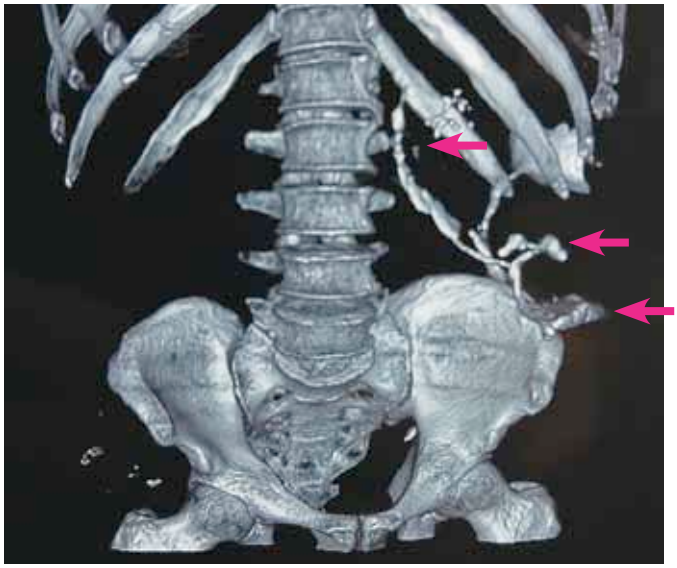

Рис. 4. СКТ-фистулография пациента с туберкулезным пионефрозом слева (свищевые ходы указаны стрелками)

масс визуализируются палочковидные структуры, морфологически сходные с микобактериями туберкулеза. В слизистой ЧЛС выраженная нейтрофильная инфильтрация, определяются фрагменты фиброзной и жировой ткани с хроническим гнойным воспалением, развитием грануляционной ткани.

Послеоперационный период протекал без осложнений, дренажи удалены в срок. Пациент выписан в удовлетворительном состоянии после окончания курса антибактериальной терапии. Контрольный визит через 6 месяцев после операции – соматический статус пациента без особенностей. Клинически и лабораторно компенсирован.

Заключение

Таким образом, несмотря на современные достижения в диагностике, раннем выявлении и химиотерапии туберкулеза почек, деструктивные формы этого заболевания продолжают встречаться в клинической практике. Патогномоничной особенностью туберкулезного пионефроза является развитие спонтанных почечно-кожных и почечно-кишечных свищей. Заболевание зачастую манифестирует симптомами, не связанными с поражением почек. Хорошие отдаленные результаты лечения обеспечиваются в основном санирующим хирургическим вмешательством.

Литература

1. Ванцян Э.Н. Наружные и внутренние свищи. – М.: Медицина, 1990. – 222 с.
2. Зубань О.Н. Хирургическое лечение туберкулеза органов мочевыделительной и половой систем // Руководство по легочному и внелегочному туберкулезу / Под ред. Ю.Н. Левашева, Ю.М. Репина. – СПб.: ЭЛБИ-СПб, 2008. – С. 527–538.
3. Кульчавеня Е.В. Трудности диагностики туберкулеза мочеполовой системы. – Новосибирск: «Юпитер», 2004. – 108 с.
4. Марион Г. Руководство по урологии / Под ред. Н.Ф. Лежнева; пер. со 2-го франц. изд. М.Г. Рамма и И.А. Гурвича. – М. ; Л.: Огиз – Гос. мед. изд-во, 1931. – С. 274.
5. Нечаева О.Б. Эпидемическая ситуация по туберкулезу в России // Туберкулез и болезни легких. – 2018. – Т. 96. – № 8. – С. 15-24.
6. Новиков Б.И., С.Н. Скорняков, Р.Б. Бердников, А.В. Савельев. Клинико-морфологические параллели в обосновании тактики хирургического лечения нефротуберкулеза // Урология. – 2016. – № 6. – С. 47-52.
7. Рябиновский В.С., Степанов В.Н. Мочекишечные свищи. – М.: Медицина, 1986. – 236 с.
8. Федеральные клинические рекомендации по диагностике и лечению урогенитального туберкулеза. – М., 2015. – С. 11.
9. Ягафарова Р.К., Курашкин Г.А., Биспен А.В., Зубань О.Н. Оперативные методы в лечении нефротуберкулеза // Проблемы туберкулеза. – 1999. – № 1. – С. 39-42.
10. Rometti A., Raymond G., Toubol J. et al. Apropos of a case of reno-colonic fistula // J. Urol. Nephrol. (Paris). – 1977. – Vol. 83. – N. 10-11. – P. 889-892.

Сведения об авторах

Волков Андрей Александрович *– начальник хирургического центра ГБУ «Госпиталь для ветеранов войн» Ростовской области, кандидат медицинских наук, врач-уролог высшей категории*

Адрес: 344037, г. Ростов-на-Дону, ул. 26-я линия, д. 27
Тел. +7 (928) 270-88-34
e-mail: Volkov73a@bk.ru

Зубань Олег Николаевич *– заместитель главного врача по медицинской части (Клиника № 2) ГБУЗ города Москвы «Московский городской научно-практический центр борьбы с туберкулезом Департамента здравоохранения города Москвы», доктор медицинских наук, профессор*

Адрес: 107014, г. Москва, ул. Барболина, д. 3
Тел. 8 (499) 268-25-45
e-mail: ZubanON@zdrav.mos.ru

Саенко Галина Ивановна *– главный врач ГБУ Ростовской области «Областной клинический центр фтизиопульмонологии», доктор медицинских наук*

Адрес: 344065, г. Ростов-на-Дону, ул. Орская, 24
Тел. +7 (863) 223-35-75
e-mail: stb3@mail.ru

Гавриленко Игорь Вячеславович *– врач-уролог ГБУ Ростовской области «Областной клинический центр фтизиопульмонологии»*

Адрес: 344065, г. Ростов-на-Дону, ул. Орская, 24
Тел. +7 (928) 905-38-99
e-mail: docgavrilenko@gmail.com

УДК 616.617:616.61-002.5

МОРФОЛОГИЧЕСКИЕ ИЗМЕНЕНИЯ МОЧЕТОЧНИКА У БОЛЬНЫХ ТУБЕРКУЛЕЗОМ ПОЧКИ

О.Н. Зубань[1], Б.И. Новиков[2], А.А. Волков[1], Э.П. Бородин[2], Л.В. Арканов[2], А.В. Родченков[1], Р.Б. Бердников[2]

MORPHOLOGICAL CHANGES IN THE URETER IN PATIENTS WITH KIDNEY TUBERCULOSIS

O.N. Zuban, B.I. Novikov, A.A. Volkov, E.P. Borodin, L.V. Arkanov, A.V. Rodchenkov, R.B. Berdnikov

***Цель**: изучить распространенность патологических изменений стенки мочеточника при нефротуберкулезе на основе многофокусной биопсии мочеточника.*

***Методы**. Изучены результаты морфологических исследований 186 больных со стриктурами мочеточника. В I группу вошли 48 (25,8%) больных туберкулезом почек без распространения на мочеточник, во II – 64 (34,4%) с вовлечением в процесс мочеточника. III группу составили 74 (39,8%) пациента со стриктурами мочеточников неспецифического генеза.*

***Результаты**. Специфические стриктуры мочеточника приводили к развитию ХПН в 1,5 раза чаще, чем у больных нефротуберкулезом без уретерита, и почти в 4 раза, чем в группе пациентов с неспецифическими стриктурами ($p < 0,05$). Туберкулез мочевого пузыря был выявлен только у пациентов II группы (более чем у $^1/_3$), гнойный паранефрит отмечен у 4,7%. Уретеропиелоскопия с многофокусной биопсией стенки мочеточника выявила тотальные фиброзные изменения у 72,7%, локальные – у 27,3% пациентов II группы. В первом случае регрессии ретенционных изменений в ходе лечения добиться не удалось, во втором – она была достигнута при эндоскопической коррекции.*

***Заключение**. Уретеропиелоскопия с многофокусной биопсией мочеточника при нефротуберкулезе позволяет выявить характер и распространенность фиброзно-воспалительных изменений его стенки. При очаговом поражении можно ограничиться эндоскопическими способами коррекции стриктур, при распространенных изменениях показана заместительная уретеропластика.*

***Ключевые слова**: туберкулез почки, мочеточник, биопсия, морфологические изменения*

***Aim**: to study the prevalence of pathological changes in the ureter wall in urinary tuberculosis (UTB) based on multifocal ureter biopsy.*

***Methods**. The results of morphological findings of 186 patients with ureteral strictures were studied. The first group included 48 (25.8%) patients with UTB without spreading to the ureter, the second group consisted of 64 (34.4%) with the involvement of the ureter. The third was 74 (39.8%) pa-tients with ureteral strictures of non-specific origin.*

***Results**. Specific ureteral strictures led to the development of chronic renal failure 1.5 times more often than in patients with UTB without ureteritis and almost 4 times more than in the group of patients with non-specific strictures ($p < 0.05$). Bladder tuberculosis was detected only in patients of the 2nd group (more than $^1/_3$), purulent paranephritis was registered in 4.7% of them. Ureteropyeloscopy with multifocal biopsy of the ureter wall revealed total fibrotic changes in 72.7%, focal – in 27.3% of patients of the 2nd group. In the first case, regression of urinary retention during treatment was not observed, in the second it was achieved using endoscopic correction.*

***Conclusion**. Ureteropyeloscopy with multifocal biopsy of the ureter for UTB can reveal the nature and prevalence of fibro-inflammatory changes in its wall. In case of focal lesion, endoscopic approach may be the final step of surgery. In advanced fibro-inflammatory changes, ureteric replacement is indicated.*

***Key words**: kidney tuberculosis, ureter, biopsy, morphological changes*

Введение

Нарушение оттока мочи из почки при ее туберкулезном поражении способствует развитию и прогрессированию специфического воспаления в ней, что подтверждено клиническими и экспериментальными исследованиями. Распространение процесса на мочеточник с формированием стрикту́р имеет место у 10–50% больных нефротуберкулезом [1, 2, 3, 4, 6]. В результате происходит поэтапная дилатация верхних мочевыводящих путей, повышение давления внутри их просвета. Это приводит к компрессии и атрофии паренхимы, прогрессированию хронической почечной недостаточности (ХПН) и развитию обструктивного пиелонефрита [5]. При этом

[1] ГБУЗ «Московский городской научно-практический центр борьбы с туберкулезом Департамента здравоохранения города Москвы».
[2] Уральский научно-исследовательский институт фтизиопульмонологии – филиал ФГБУ «Национальный медицинский исследовательский центр фтизиопульмонологии и инфекционных заболеваний» Минздрава России.

бактериальный фактор является не ведущим, а осложняющим течение обструктивной уропатии [1, 6]. Динамика вторичных изменений в мочеточнике и почке при обструкции любого генеза зависит от степени нарушения оттока мочи, состояния функции почки и мочевыводящих путей на каждом этапе развития этого патологического процесса. Поэтому для гидроуретеронефроза (ГУН) характерна стадийность течения. Считается, что даже после хирургической коррекции ГУН полного восстановления уродинамики не происходит, т.е. сохраняются условия для медленного снижения функции почки [7].

Исследования роли уровня нарушения оттока мочи в прогнозе заболевания носят единичный характер. Локализация окклюзии мочеточника имеет определенное значение в развитии инфекционно-токсических осложнений у больных мочекаменной болезнью [8]. Чем выше расположено препятствие оттоку мочи и чем длительнее оно находится в верхних мочевыводящих путях (ВМП), тем более выражен воспалительный процесс в почке. Обструктивная уропатия при нефротуберкулезе подвержена обратной закономерности и протекает клинически тяжелее при наличии специфического воспаления в нижней трети мочеточника. При этом частота сопутствующего пиелонефрита достигает 42,2% [1].

Обструкция мочеточников является определяющей в процессе развития различных урологических заболеваний. Поэтому чрезвычайно важной является ее своевременная диагностика у больных туберкулезом почек (В.Н. Ткачук и соавт., 2004; О.Н. Зубань, 2006 и др.) с помощью комплексного рентгеноурологического обследования, включающего экскреторную и ретроградную пиелографию, МСКТ с контрастным усилением. Все остальные методы обследования могут лишь дополнять, но никак не исключать их. Роль таких технологий, как уретеро- и пиелоскопия, в диагностике специфического воспаления верхних мочевыводящих путей пока не изучена.

Отношение к биопсии при нефротуберкулезе неоднозначно. С одной стороны, гистологическое подтверждение вносит полную диагностическую ясность [10], с другой, в силу изменения патогенности МБТ, иммунологического статуса и характера патоморфологических реакций самого макроорганизма, результаты исследований биоптата далеко не всегда позволяют подтвердить этиологию заболевания [9]. Недостаточная изученность морфологических изменений стенки мочеточника, отсутствие подробных сведений о влиянии обструкции на клиническое течение нефротуберкулеза послужили поводом для проведения настоящего исследования.

Цель исследования

Изучить распространенность патологических изменений стенки мочеточника при нефротуберкулезе на основе применения уретероскопии и многофокусной биопсии мочеточника.

Материал и методы исследования

В ходе настоящего исследования изучены клиническое течение и результаты морфологических исследований 112 больных нефротуберкулезом и 74 – с неспецифическими заболеваниями органов мочевой системы, осложненных стриктурами мочеточника, находившихся на обследовании и лечении в хирургическом отделении для больных урогенитальным туберкулезом ФГБУ «Уральский НИИ фтизиопульмонологии Минздрава России», внелегочном туберкулезном отделении ГБУЗ «МНПЦ борьбы с туберкулезом ДЗМ» и в отделении урологии МБУ «Городская клиническая больница № 14» г. Екатеринбурга с 1985 по 2017 г. В комплексную оценку входили сведения о возрасте, месте жительства, поле, давности заболевания. Учитывали общий статус больного, основные симптомы заболевания, наличие сопутствующей патологии. Критерием включения в исследование служило наличие специфического и неспецифического поражений и/или стриктуры мочеточника на разных стадиях ее развития.

Среди всех больных с такими поражениями было 72 (38,7%) мужчины и 114 (61,3%) женщин. Возраст пациентов составил от 18 до 77 лет и в среднем был равен 51,8 ± 0,8 года в группе больных нефротуберкулезом и 48,2 ± 3,0 года – с неспецифическими стриктурами. В зависимости от этиологии заболевания и наличия обструкции мочеточников все пациенты разделены на три группы.

Для анализа состояния почек и мочеточников использовано понятие почечно-мочеточниковой единицы (ПМЕ) – renal unit, соответствующей одной почке и одному мочеточнику.

В первую группу вошли 48 (25,8%) больных туберкулезом почек без распространения на мочеточник в возрасте от 27 до 72 (51,7 ± 2,2) лет. Преобладали женщины: 40 против 8 мужчин. Вторая группа состояла из 64 (34,4%) пациентов (37 женщин и 27 мужчин), страдающих нефротуберкулезом с вовлечением в процесс мочеточника. Диагностический интервал у больных этой группы от появления первых клинических признаков до выявления заболевания колебался от 0,5 до 15 (3,3 ± 0,6) лет. Диагноз подтвержден гистологическими у 32 (50,0%), бактериологическими – у 27 (42,2 %) и у 5 (7,8%) пациентов – клинико-рентгенологическими методами. Третью группу составили 74 (39,8%) больных (37 женщин и 37 мужчин) со стриктурами мочеточников неспецифического происхождения в возрасте от 18 до 80 (48,5 ± 1,7) лет.

Лучевые методы диагностики включали обзорную, экскреторную и ретроградную урографию, УЗИ почек, эндоскопические – цисто- и уретероскопию. Для определения функциональной способности почек изучена скорость клубочковой фильтрации (СКФ), которую учитывали по клиренсу эндогенного креатинина.

Материал для гистологических исследований забирали инцизионно (при выполнении многофокусной биопсии стенки

Таблица 1. Клинические формы и локализация нефротуберкулеза у больных с обструкцией и без обструкции мочеточников

Группы больных	Характеристики нефротуберкулеза (число пораженных ПМЕ)													
	папиллит		кавернозный		поликавернозный		пионефроз		односторонний процесс		двусторонний процесс		единств. почки	
	абс.	%	*абс.*	%	*абс.*	%	*абс.*	%	*абс.*	%	*абс.*	%	*абс.*	%
1 (n = 48) (96 ПМЕ)	16	16,7	20	20,8	24	25,0	–	–	24	50,0	16	33,3	8	16,7
2 (n = 64) (128 ПМЕ)	50	39,0	3	2,3	52	40,6	4	3,1	15	23,4	48	75,0	1	1,6

мочеточника во время уретероскопии, паллиативных и органосохраняющих операций) и эксцизионно (на удаленных почках). Макропрепараты внешне оценивали макроскопически и на разрезе: размеры, форма, состояние фиброзной капсулы, толщина и цвет паренхимы, деформированность полостной системы, лоханочно-мочеточникового сегмента и мочеточника. Исследованы участки казеозно-некротического поражения, стенок туберкулезных каверн почек, а также паренхимы, изучены изменения чашечно-лоханочной системы, мочеточника, паранефральной клетчатки. Для этого операционный материал после макроскопического изучения фиксировали в 10%-ном р-ре формалина, проводили по спиртам восходящей концентрации, затем заключали в парафин по стандартной методике. Срезы толщиной 3–5 микрон окрашивали гематоксилином и эозином для обзорного исследования, а также по ван Гизону для выявления элементов соединительной ткани и гиалина. В препаратах почек с помощью морфометрических методов исследования определяли толщину коркового слоя в 10 полях зрения. Подсчитывали общее количество клубочков коркового слоя на единицу площади, из них количество склерозированных и гиалинизированных клубочков на единицу площади, а также количество склерозированных и гиалинизированных клубочков на 100 клубочков. Эти показатели определяли путем подсчета в 10 полях зрения с помощью сетки Г.Г. Автандилова (1990). Материал изучали с помощью светового микроскопа «Olympus BX41», для выполнения микрофотографий использована цифровая фотокамера «Olympus DP 12».

Статистическую обработку полученных результатов проводили с использованием методов непараметрической статистики. Расчеты выполнены на ПЭВМ с использованием специализированного программного обеспечения (Biostat 2008 Professional v. 5.2.5, Epi Info v. 3.3.2) с расчетом критериев χ^2 и Фишера. Критический уровень достоверности нулевой статистической гипотезы (об отсутствии различий) принимали равным 0,05.

Результаты и их обсуждение

Анализ клинических форм нефротуберкулеза у больных с обструкцией мочеточника и без нее показал, что запущенный деструктивный процесс в виде поликавернозного туберкулеза почек и пионефроза встречался наиболее часто при обструкции мочеточника, реже – при ее отсутствии. Такая же закономерность отмечена и в отношении туберкулезного папиллита. В то же время обратная взаимосвязь зарегистрирована при изучении кавернозного процесса: одиночные каверны преобладали в I группе. Билатеральный процесс существенно чаще встречался у пациентов II группы.

Осложнения основного заболевания в зависимости от его этиологии и наличия/отсутствия обструкции мочеточника представлены в табл. 1. Показано, что наличие специфических стриктур мочеточника обеспечивало развитие гидроуретеронефроза в подавляющем большинстве случаев и ХПН – более чем в половине. Функция почек у больных нефротуберкулезом без уретерита оказалась нарушенной в 1,5 раза реже, чем в группе с вовлечением в процесс мочеточника, и только у каждого четвертого в группе пациентов с неспецифическими стриктурами ($p < 0,05$). Туберкулез мочевого пузыря не наблюдали у больных I группы и выявляли чаще, чем у 1/3 пациентов во II. Также только у этого контингента отмечен гнойный паранефрит, зарегистрированный в 4,7% случаев.

ХПН при обструкции мочеточника туберкулезного происхождения регистрировали чаще, чем в других группах, практически у 2/3 пациентов. ХПН классифицирована по 4 стадиям – латентная (I), компенсированная (II), интермиттирующая (III) и терминальная (IV). Критериями нахождения пациентов в той или иной стадии ХПН являлся уровень креатинина крови, показатели СКФ и клинические проявления. Латентная стадия ХПН не учитывалась, так как не имела клинического значения. Больные с терминальной стадией в исследование не включены. Данные распределения больных по стадиям ХПН отражены в табл. 2.

Оказалось, что доля ХПН в целом у больных со стриктурами мочеточников неспецифической этиологии была существенно меньшей, чем при их туберкулезном поражении ($p < 0,01$) преимущественно за счет различий удельного веса компенсированной стадии ($p < 0,01$). Распределение больных I группы по стадиям ХПН также демонстрировало ее большую, но недостоверную выраженность по сравнению с III группой ($p > 0,05$).

Таким образом, туберкулез почек с распространением на мочеточник отличается высокой долей поздних стадий деструкции органа, ХПН, вовлечением в воспалительный процесс мочевого пузыря и околопочечной клетчатки по сравнению с изолированным нефротуберкулезом. ХПН при специфическом уретерите значительно выраженнее, чем при стриктурной болезни неспецифического генеза.

Таблица 2. Осложнения основного заболевания у больных с обструкцией мочеточника и без таковой

Группа	Осложнения основного заболевания											
	Стриктура мочеточника		Гидронефроз (гидроуретеронефроз)		Артериальная гипертензия		ХПН		Туберкулез мочевого пузыря		Паранефрит	
	абс.	%	*абс.*	%	*абс.*	%	*абс.*	%	*абс.*	%	*абс.*	%
I (n = 48)	–		–	–	16	33,3	20	41,7	–	–	–	–
II (n = 64)	64	100,0	58	90,6	19	29,7	38	59,4	24	37,5	3	4,7
III (n = 74)	74	100,0	56	75,7	15	20,2	18	24,3	–	–	–	–

Цистоскопия в диагностике туберкулеза мочеотделительной системы позволяет выявить следующие характерные изменения слизистой оболочки мочевого пузыря и устьев мочеточника: бугорковые высыпания; зияние и рубцовое втяжение устья мочеточника на стороне поражения; буллезный отек слизистой мочевого пузыря. Изменения последней встречались чаще при туберкулезе мочеточника. В I и III группах визуально определяемая патология уротелия была маловыраженной.

Отсутствие функции почки на экскреторных урограммах оказалось более характерным для больных II группы, а доля больных со снижением контрастирования ЧЛС последовательно возрастала от I группы ко II. В то же время визуализация полостных образований и кальцинатов оказалась более присущей больным I группы: 41,7% и 16,6% соответственно. Гидронефроз (гидроуретеронефроз) наиболее часто диагностирован во II и III группах и не выявлен в I группе.

Все больные до установления диагноза «туберкулез мочеотделительной системы» длительно лечились по поводу «хронического пиелонефрита», «хронического цистита», «хронического простатита», «мочекаменной болезни» и т.п. в течение 2–10 лет, т.е. специфическая природа заболевания была установлена очень поздно и привела к утрате функции одной из почек у 10 (8,9%) больных. На момент исследования длительность неспецифической антибактериальной терапии составила от 6 месяцев до 2 лет. Все больные отмечали ее неэффективность в отношении дизурии и болевого синдрома. Визуально у 2 (15,4%) больных выявлены бугорковые высыпания, у 2 (15,4%) – буллезный отек слизистой оболочки мочеточника, у 7 (53,8%) – диффузная гиперемия, у 2 (15,4%) – локальная гиперемия тазового отдела мочеточника.

Уретеропиелоскопия с многофокусной биопсией стенки мочеточника выполнена 13 больным нефротуберкулезом (8 женщинам и 5 мужчинам). Во многих других случаях исследование осуществить не удалось из-за выраженного стеноза устья мочеточника. В ходе процедуры стриктуры, служившие препятствием для продвижения уретероскопа по мочеточнику, рассекались холодным ножом.

При морфологическом исследовании биоптатов (световой микроскопии) у 27,2% больных просвет сосудов микроциркуляторного русла оказался расширенным. Степень выраженности клеточной инфильтрации варьировала. Воспалительный инфильтрат у 90,9% больных состоял из лимфоцитов, плазматических клеток, макрофагов, фибробластов. Участки атрофии и гиперплазии эпителия обнаружены в 54,5% случаев, погружного роста уротелия (акантоза) – в 9,1%, пролиферативной активности с элементами дисплазии – в 63,6% (рис. 1–3). Морфологическое исследование биоптатов мочевых путей выявило полнокровие сосудов, отек разной степени выраженности,

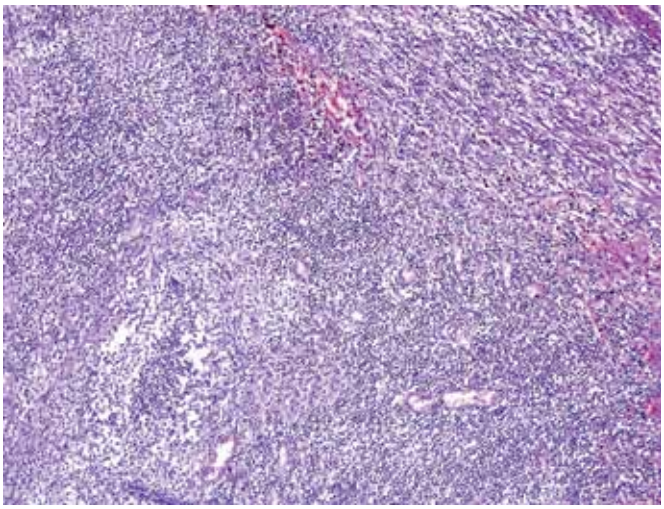

Рис. 1. Больная Ш., 49 л. Биоптат слизистой оболочки мочеточника; окраска гематоксилином и эозином, × 80. Лимфогистиоцитарная инфильтрация подслизистого слоя; полнокровие сосудов

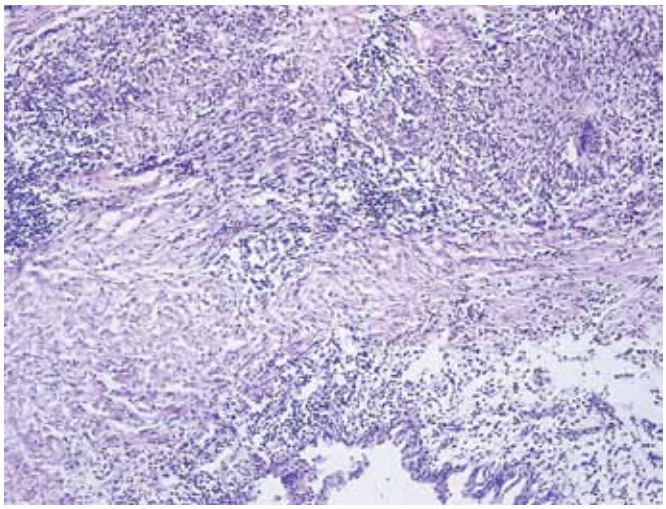

Рис. 2. Больная нефротуберкулезом М., 52 года. Биоптат слизистой оболочки мочеточника; окраска гематоксилином и эозином, × 80. Участок фиброза; расширенный лимфатический сосуд

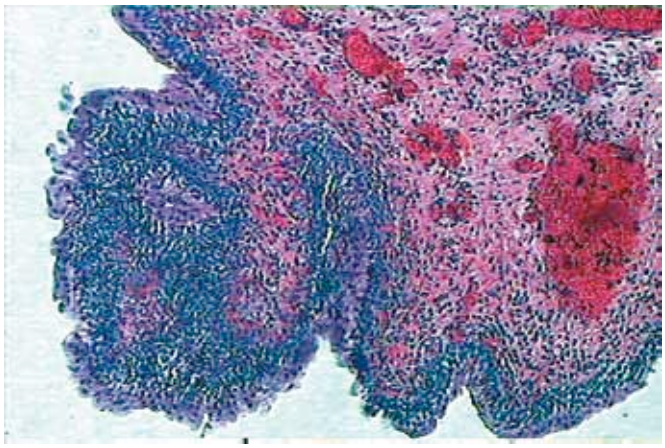

Рис. 3. Больная нефротуберкулезом Н., 37 лет. Биоптат мочеточника; окраска гематоксилином и эозином, × 80. Лимфоидно-гистиоцитарные инфильтраты; пролиферативные изменения уротелия (микропапиллома)

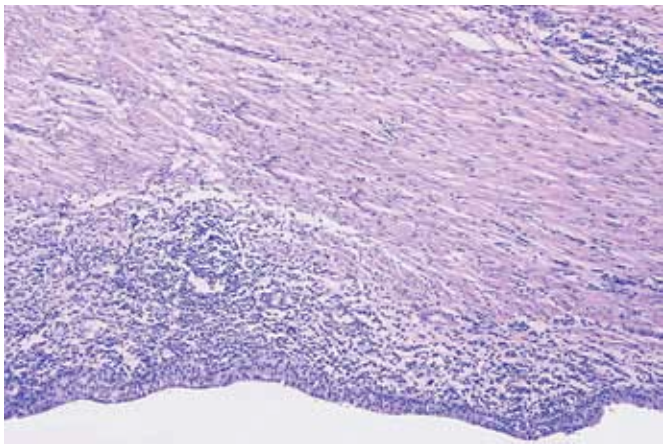

Рис. 4. Больной нефротуберкулезом М., 52 года. Биоптат мочеточника; окраска гематоксилином и эозином, × 200. Тотальный фиброз стенки мочеточника

элементы склероза, скопления фибробластов, диффузную лимфоидно-гистиоцитарную инфильтрацию, характерные для склерозирующего процесса (рис. 4), обнаружены у 8 (72,7%) пациентов, гранулезное воспаление с наличием гигантских многоядерных клеток Лангханса – у 2 (18,2%) из них (рис. 5). У 3 (27,3%) отмечены лимфоидно-гистиоцитарная инфильтрация и скопления фибробластов очагового характера. В целом тотальные фиброзные изменения стенки ВМП выявлены у 72,7%, очаговые – у 27,3% пациентов.

Все больные с ГУН являлись кандидатами на пластику мочеточника для восстановления адекватного пассажа мочи и сохранения или восстановления функции почки. Следует отметить, что уретероскопия с или без уретеротомии в трех случаях (почти у 1/4), соответствующих морфологической картине очагового фиброза стенки ВМП, способствовала регрессу ретенционных изменений. В то же время при распространенных фиброзно-воспалительных изменениях стенки мочеточника проведенная манипуляция с лечебной точки зрения оказалась неэффективной.

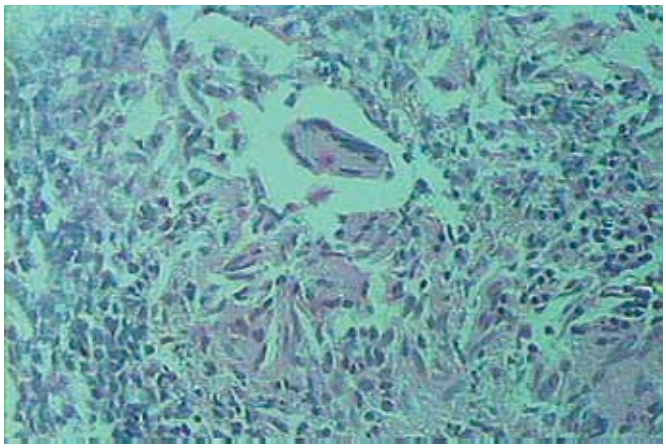

Рис. 5. Больной нефротуберкулезом З., 56 лет. Биоптат мочеточника; окраска гематоксилином и эозином, × 200. В центре – гигантская многоядерная клетка Лангханса

Заключение

Таким образом, уретеропиелоскопия с многофокусной биопсией мочеточника при нефротуберкулезе позволяет выявить характер и распространенность фиброзно-воспалительных изменений его стенки, а в ряде случаев подтвердить специфический характер поражения. Очаговость патологических изменений стенки ВМП позволяет ограничиться эндоскопическими способами коррекции стриктур. При распространенных фиброзно-воспалительных изменениях стенки мочеточника мы считаем эндоскопическое лечение бесперспективным, в этих случаях абсолютно показана заместительная уретеропластика (лоскутом мочевого пузыря или кишечным сегментом).

Литература

1. Волков А.А. Обструктивная уропатия у больных нефротуберкулезом: Автореф. дисс. … канд. мед. наук. – СПб., 2008. – 22 с.
2. Волков А.А., Зубань О.Н., Будник Н.В., Саенко Г.И. Использование комбинированного буккально-лабиального лоскута в хирургическом лечении протяженных стриктур и облитераций верхней трети мочеточника и лоханочно-мочеточникового сегмента // Хирург. – 2019. – № 12. – С. 77-85.
3. Зубань О.Н., Скорняков С.Н., Арканов Л.В. и др. Энтеропластика протяженных стриктур мочеточника туберкулезного и другого генеза // Урология. – 2014. – № 4 – С. 10-15.
4. Зубань О.Н., Чотчаев Р.М., Плоткин Д.В., Родченков А.В. Хирургические методы коррекции протяженных стриктур мочеточника туберкулезного и другого генеза // Хирург. – 2018. – № 12. – С. 66-76.
5. Комяков Б.К., Очеленко В.А., Оношко М.В. и др. Технические особенности кишечной пластики мочеточников. Часть 7: формирование мочекишечных анастомозов // Урология. – 2017. – № 2. – С. 48-53.

6. Муравьев А.Н. Суправезикальное отведение мочи в комплексном лечении больных туберкулезом почек и мочеточников: Автореф. дисс. … канд. мед. наук. – СПб., 2008. – 22 с.

7. Переверзев А.С. Обструктивная уронефропатия у детей // Материалы трудов VII Международного конгресса урологов «Актуальные проблемы детской урологии». – Харьков, 2000. – С. 3-28.

8. Ступак Н.В. Роль окклюзирующего фактора в развитии инфекционно-токсических осложнений при мочекаменной болезни: Автореф. дисс. … канд. мед. наук. – Москва, 2003. – 28 с.

9. Abeygunasekara A.M., Silva S., Gurusingha A. Tuberculose ureteric stricture // Ceylon Med. J. – 2001. Sep. – Vol. 46. – N. 3. – P. 101-102.

10. Traenzg E., Traenzg E.T., Buzulicg R., Drigoi G., Nicolescu I. The place and the role of histological examination in diagnostic algorithm of urinary system tuberculosis // Rom. J. Morphology-Embryol. – 2005. – Vol. 46. – N. 2. – P. 10.

Сведения об авторах

Зубань Олег Николаевич *– заместитель главного врача по медицинской части (Клиника № 2) ГБУЗ города Москвы «Московский городской научно-практический центр борьбы с туберкулезом Департамента здравоохранения города Москвы», доктор медицинских наук, профессор*

Адрес: 107014, г. Москва, ул. Барболина, д. 3
Тел. 8 (499) 268-25-45
e-mail: ZubanON@zdrav.mos.ru

Новиков Борис Иванович *– старший научный сотрудник Уральского научно-исследовательского института фтизиопульмонологии – филиала ФГБУ «Национальный медицинский исследовательский центр фтизиопульмонологии и инфекционных заболеваний» Минздрава России, кандидат медицинских наук*

Адрес: 620039, г. Екатеринбург, ул. 22-го Партсъезда, д. 50
Тел. +7 (932) 129-79-24
e-mail: binovikov@mail.ru

Волков Андрей Александрович *– начальник хирургического центра ГБУ «Госпиталь для ветеранов войн» Ростовской области, кандидат медицинских наук, врач-уролог высшей категории*

Адрес: 344037, г. Ростов-на-Дону, ул. 2-я линия, д. 27
Тел. +7 (928) 270-88-34
e-mail: Volkov73a@bk.ru

Бородин Эдуард Павлович *– руководитель службы экспертизы и защиты прав застрахованных Екатеринбургского филиала АО СК «СОГАЗ-мед»*

Адрес: 620026, г. Екатеринбург, ул. Куйбышева, д. 95
Тел. +7 (922) 146-97-57
e-mail: www.sogaz-med.ru

Арканов Леонид Владимирович *– заведующий отделением, врач-уролог муниципального автономного учреждения «Городская клиническая больница № 14»*

Адрес: 620039, г. Екатеринбург, ул. 22-го Партсъезда, д. 15А
Тел.: +7 (908) 635-64-94
e-mail: gkb14@egkb14.ru

Родченков Антон Васильевич *– врач-уролог внелегочного отделения туберкулезного (Клиника № 2) ГБУЗ города Москвы «Московский городской научно-практический центр борьбы с туберкулезом Департамента здравоохранения города Москвы»*

Адрес: 107014, г. Москва, ул. Барболина, д. 3
Тел.: 8 (499) 268-77-63
e-mail: antonrodchenkov@mail.ru

Бердников Роман Борисович *– доцент кафедры патологической анатомии ФГБОУ ВО «Уральский государственный медицинский университет» Минздрава России, старший научный сотрудник Уральского НИИ фтизиопульмонологии – филиала ФГБУ «Национальный медицинский исследовательский центр фтизиопульмонологии и инфекционных заболеваний» Минздрава России, кандидат медицинских наук*

Адрес: 620028, г. Екатеринбург, ул. Репина, д. 3
Тел.: 8 (343) 240-75-79
e-mail: usma@usma.ru

УДК 615.846::[616.714-002.5+616.62-008.227]

РЕЗУЛЬТАТ ВОЗДЕЙСТВИЯ ТОКА ВЫСОКОЙ ЧАСТОТЫ НА САКРАЛЬНЫЕ СЕГМЕНТЫ СПИННОГО МОЗГА У БОЛЬНЫХ ТУБЕРКУЛЕЗНЫМ СПОНДИЛИТОМ С НЕЙРОГЕННОЙ АРЕФЛЕКСИЕЙ ДЕТРУЗОРА

А.А. Лебедев [1], А.Н. Муравьев [1, 2], А.С. Толстых [3], Г.Ю. Васильева [1, 2], Е.Г. Соколович [1, 4]

THE RESULT OF EXPOSURE TO HIGH FREQUENCY CURRENT ON THE SACRAL SEGMENTS OF THE SPINAL CORD IN PATIENTS WITH TUBERCULOUS SPONDYLITIS WITH DETRUSOR NEUROGENIC AREFLEXIA

A.A. Lebedev, A.N. Muraviov, A.S. Tolstoy, G.Yu. Vasilieva, E.G. Sokolovich

В статье приведены два клинических случая по улучшению мочеиспускания у пациентов с нейрогенной арефлексией мочевого пузыря на фоне туберкулезного спондилита с помощью электростимуляции сакральных сегментов спинного мозга током высокой частоты.

***Ключевые слова**: арефлексия, нейрогенный мочевой пузырь, электростимуляция, HF-ток*

The article presents two clinical cases of improving urination in patients with neurogenic bladder areflexia of tuberculous spondylitis origin by the electrical stimulation of the sacral spinal cord segments with a high-frequency current.

***Key words**: areflexia, neurogenic bladder, electrical stimulation, HF current*

Введение

По данным А.А. Вишневского и соавт. [1], нарушения функции тазовых органов наблюдаются у 8,9% больных туберкулезным спондилитом. Как правило, такие нарушения проявляются гиперактивностью мочевого пузыря, рефрактерной к медикаментозной терапии [2].

Первые научные публикации о применении тока высокой частоты (1000 Гц и выше) для устранения нейрогенных дисфункций нижних мочевых путей стали появляться в начале XXI века и чаще являлись итогом доклинических исследований [3]. Авторами была установлена весьма важная особенность действия высокочастотного тока на нервную ткань – блокирование распространения импульса из-за поляризации мембран нервных клеток и их отростков. Данный феномен предполагали применять для устранения гиперрефлексии детрузора и детрузор-сфинктерной диссинергии, воздействуя током на эфферентные корешки сакральных сегментов спинного мозга либо на пудендальный нерв.

Несколько позже появилась статья японских ученых, подтвердившая эффективность тока высокой частоты, использованного в комбинации с низкочастотным воздействием (20 Гц) на нервную ткань для активизации атоничного мочевого пузыря и подавления возникающей детрузор-сфинктерной диссинергии (ответная реакция соматического отдела центральной нервной системы на электрический модулированный ток) [4].

Относительным недостатком, по нашему мнению, в подобных работах стала методика установки электрода. Последний фиксировался лигатурами к нервному волокну, что было оправдано в остром эксперименте на лабораторных животных. Повторить подобное в клинике оказалось невозможным по различным причинам (физиологическим, этическим, техническим и др.).

Цель исследования

Дать оценку влияния тока высокой частоты (1000 Гц и выше, *high frequency electric current* – HFC) на сакральные сегменты

[1] ФГБУ «Санкт-Петербургский научно-исследовательский институт фтизиопульмонологии» Минздрава России.
[2] Частное образовательное учреждение высшего образования «Санкт-Петербургский медико-социальный институт».
[3] ФГБУ «Российский научно-исследовательский институт травматологии и ортопедии им. Р.Р. Вредена» Минздрава России.
[4] ФГБОУ ВО «Санкт-Петербургский государственный университет».

спинного мозга (S2-S4) у больных с атонией детрузора на фоне туберкулезного спондилита в фазе затихания, перенесших оперативное вмешательство на позвоночнике.

Материал и методы исследования

В ходе работы проведен подбор пациентов с вертебральной патологией туберкулезного генеза, осложненной функциональной инфравезикальной обструкцией. Для ее верификации использованы:

1. Цистометрия микционная (максимальная и средняя скорость потока, максимальное и среднее давление детрузора при потоке, давление детрузорное открытия уретры).

2. ЭМГ мышц промежности.

3. Сонография мочевого пузыря (измерение объема остаточной мочи).

В исследование включены две пациентки (в возрасте 29 и 38 лет), которые перенесли оперативные вмешательства по поводу туберкулезного спондилита пояснично-крестцового отдела позвоночника за 12 месяцев до момента имплантации им временных электродов, имеющие неврологические расстройства типа «D» по шкале ASIA. У обеих пациенток отмечалась положительная динамика в виде регресса двигательных нарушений и болевого синдрома. Мочеиспускание у них было произвольным при появлении эквивалента позыва (ощущение тяжести в надлобковой области) при помощи напряжения мышц передней брюшной стенки.

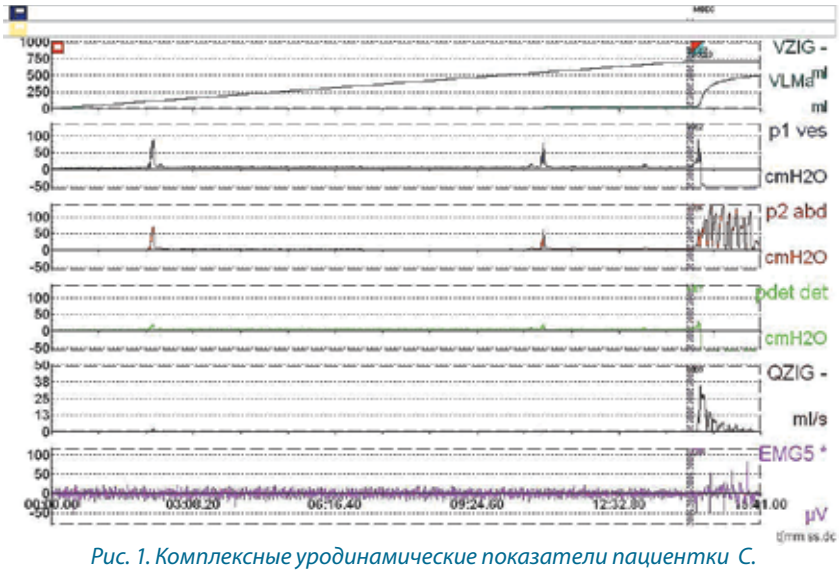

Рис. 1. Комплексные уродинамические показатели пациентки С. до имплантации электродов

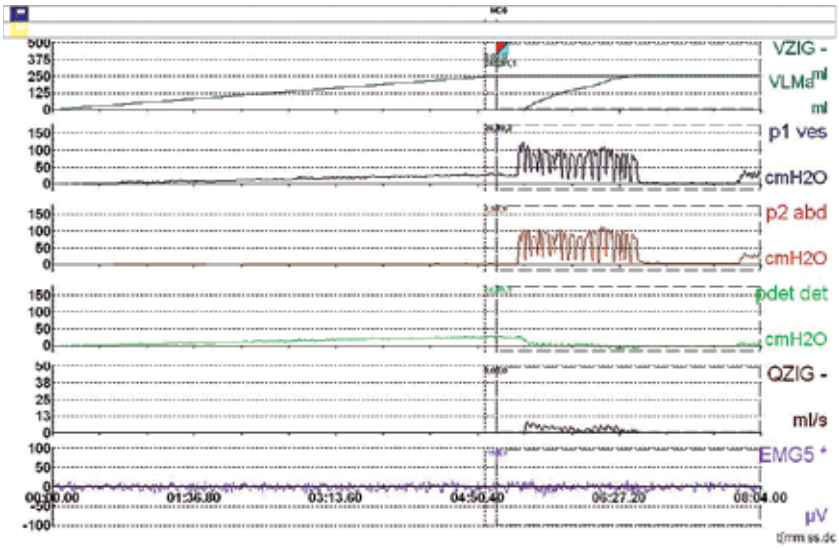

Рис. 2. Комплексные уродинамические показатели пациентки В. до имплантации электродов

Уродинамические признаки активности уретрального сфинктера (ДСД) выявлены у исследуемой С. в виде незначительного повышения амплитуды ЭМГ, зафиксированной с мышц перианальной области в момент микции.

Основной причиной нарушения эвакуаторной способности мочевых пузырей обеих пациенток стала их арефлексия (атония). На представленных рис. 1 и 2 отражены уродинамические показатели больных до имплантации электродов к структурам спинного мозга.

Для исследования влияния HFC на уродинамику нижних мочевых путей обеим больным симметрично, с обеих сторон, имплантированы 8-контактные электроды для тестовой стимуляции фирмы Сент Джуд Медикал (США), к передним (двигательным) корешкам сакральных сегментов спинного мозга (S2-S4) через заднее эпидуральное пространство (рис. 3а, 3б и 4а, 4б).

Для генерации синусоидального модулированного тока использован прибор этой же компании со следующими дополнительными параметрами:

- сила тока – до 10 mA (сенсорный режим комфортных значений);
- протяженность импульсов – 130 ms;
- импеданс – 250-460 Om.

Необходимо отметить некую особенность парестезий, возникающих у больных в момент воздействия HFC на сакральные сегменты спинного мозга. Сенсорные ощущения появляются на непродолжительное время, затем существенно ослабевают либо исчезают вовсе, эффект от воздействия электрического тока на спинной мозг сохраняется.

Мониторинг влияния стимуляции током высокой частоты на двигательные корешки сакральных сегментов спинного мозга проводился в процессе выполнения комплексного

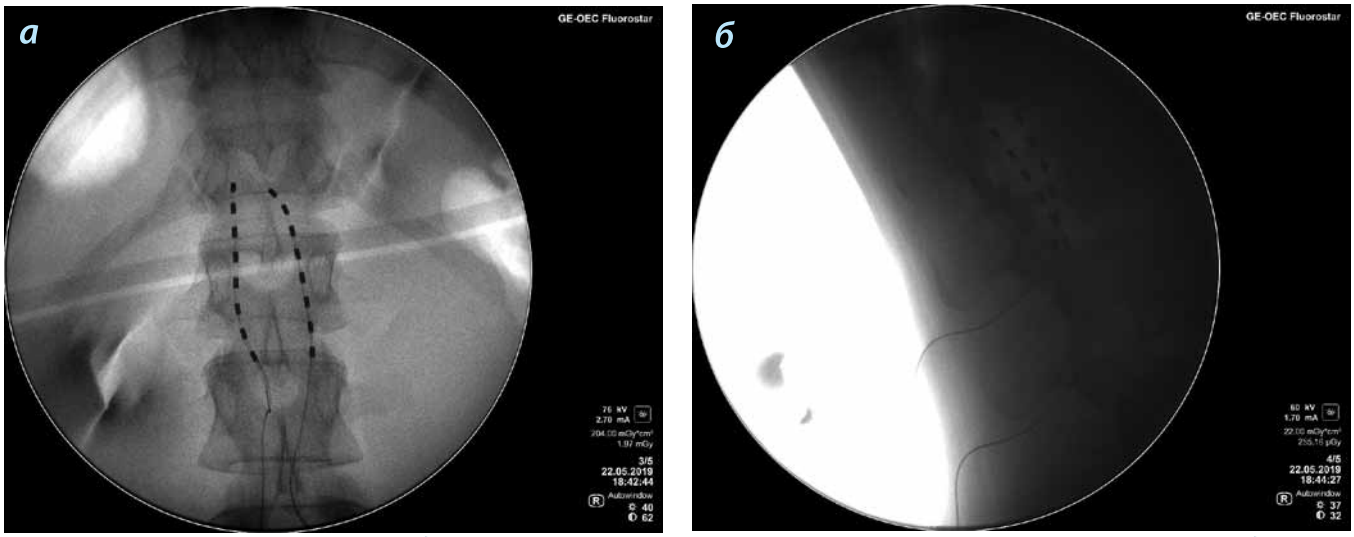

Рис. 3. Рентгенограммы поясничного отдела спинного мозга, выполненные в момент имплантации тестовых электродов к передним корешкам сакральных сегментов спинного мозга пациентке С.: а – задняя проекция, б – боковая проекция

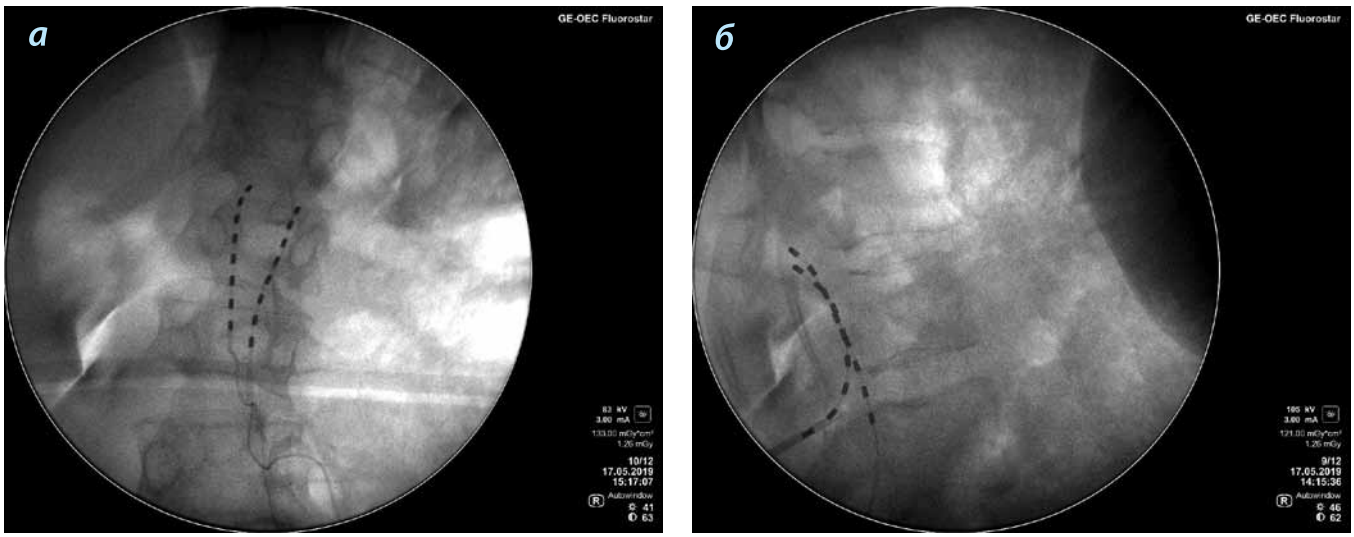

Рис. 4. Рентгенограммы поясничного отдела спинного мозга, выполненные в момент имплантации тестовых электродов к передним корешкам сакральных сегментов спинного мозга пациентке В.: а – задняя проекция, б – боковая проекция

уродинамического исследования. Результаты этих исследований у пациенток после стимуляции передних корешков сакральных сегментов спинного мозга отражены на рис. 5 и 6.

Результаты комплексного уродинамического исследования, полученные у исследуемых больных до и после тестового периода нейростимуляций S2-S4 сегментов спинного мозга током высокой частоты были следующими.

В фазе накопления максимальная цистометрическая емкость (МЦЕ) у пациентки С. после воздействия тока снизилась с 700,0 мл до 450,0 мл, у больной В. не претерпела изменения и составляла 250,0 мл.

Максимальное давление детрузора при наполнении у исследуемой С. составило 6,0 см вод. ст. до воздействия и 2,0 см вод. ст. после него, у пациентки В. – 26,0 и 21,0 см вод. ст. соответственно.

В фазу опорожнения получены следующие результаты: максимальная скорость потока (МСП) у больной С. снизилась с 35,0 до 20,0 мл/с, средняя скорость (ССП) не менялась и составила 7,0 мл/с. У пациентки В. МСП составила до воздействия HFC 8 мл/с, после воздействия – 10,0 мл/с, ССП – 3,0 и 7,0 мл/с соответственно. Внутрипузырное давление в момент открытия уретры у больной С. составляло до воздействия тока 13,0 см вод. ст., после него – 12,0 см вод. ст., у пациентки В. – 18,0 и 12,5 см вод. ст. соответственно.

Изменения максимальной амплитуды сигнала при ЭМГ в момент потока у исследуемых были следующими: у больной С. до воздействия HFC она составляла 36,0, после воздействия – 15,0 мА. У пациентки В. – 7,5 и 8,5 мА соответственно.

Объем остаточной мочи (ООМ) у исследуемой С. снизился с 216,0 мл до 0 мл, у пациентки В. остаточной мочи не отмечено в течение всего периода наблюдения.

Обсуждение

Адаптационная способность мочевых пузырей у обеих исследуемых существенно отличалась. У больной С. МЦЕ

значительно превышала референтные значения за счет сохраненной эластичности детрузора и сниженной глубокой чувствительности, у пациентки В. этот показатель был существенно меньше из-за снижения растяжимости стенки пузыря. Эти изменения отразились и на значении внутрипузырного давления, которое достигало 26 см вод. ст. у больной В. уже при 250,0 мл и не превышало 6,0 см вод. ст. у больной С. при МЦЕ в 700 мл.

От воздействия HFC на двигательные корешки сакральных сегментов спинного мозга у пациентки С. значительно уменьшилась цистометрическая емкость (больная стала ощущать чувство тяжести над лоном при заполнении пузыря 300,0 мл физиологического раствора), при этом внутрипузырное давление не наросло. Этот феномен мы не смогли оценить объективно.

У больной В. значимых изменений уродинамических показателей в процессе накопления при воздействии тока зафиксировано не было.

В фазу опорожнения (тестовый генератор был отключен) у больной С. зафиксированы следующие положительные изменения. После стимуляции пациентка отметила некоторое «снижение затруднения» потока жидкости, выразившееся в отсутствии ее остатка. Нами было учтено то обстоятельство, что задержка мочи у данной больной отмечалась только при заполнении мочевого пузыря более 500 мл жидкости.



Рис. 5. Комплексные уродинамические показатели пациентки С. после воздействия HFC на структуры спинного мозга

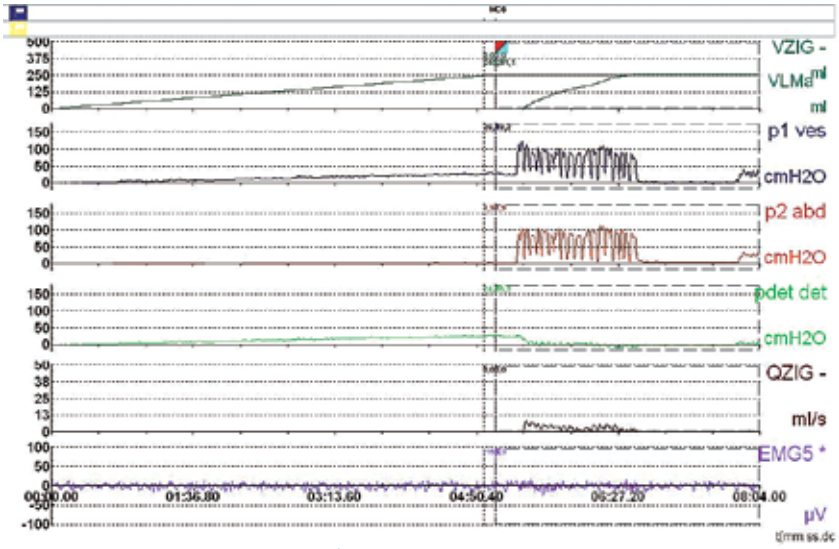

Рис. 6. Комплексные уродинамические показатели пациентки В. после воздействия HFC на структуры спинного мозга

Электромиографическая активность мышц промежности не претерпела существенного изменения в цифровом значении, но и не возросла в момент микции, что наблюдается практически всегда при стимуляции сакральных сегментов спинного мозга токами низкой частоты [4].

Потоковые показатели и давление открытия уретры пациентки С. в динамике существенно не отличались по своим значениям. Скорость максимального потока из-за большого объема жидкости в мочевом пузыре (во время контрольного исследования) не принята к сведению.

Несколько отличаются результаты эвакуаторной способности детрузора у больной В. Из-за низкой растяжимости стенок детрузора, небольшого объема пузыря и отсутствия его сокращений даже незначительное нарастание таких показателей, как максимальная и средняя скорость потока, позволили пациентке отметить значительное «облегчение» тока мочи. При анализе уродинамических показателей также было отмечено снижение внутрипузырного давления открытия уретры, отсутствие нарастания амплитуды ЭМГ-сигнала с мышц промежности.

Заключение

Воздействие тока частотой 1,0 кГц на передние корешки сакральных сегментов спинного мозга снижает внутриуретральное сопротивление, улучшая потоковые характеристики у пациентов с нейрогенной атонией мочевого пузыря и не приводит к активизации соматического отдела нервной системы.

Литература

1. *Вишневский А.А., Бурлаков С.В., Диденко Ю.В. Неврологические проявления и особенности болевого синдрома у больных туберкулезным спондилитом // Медицинский альянс. – 2016. – № 1. – С. 42-48.*

2. Зубань О.Н., Лебедев А.А. Хирургическая коррекция гиперактивного мочевого пузыря, рефрактерного к стандартной терапии // Урология. – 2010. – № 4. – С. 11-15.
3. Gaunt R., Prochazka A. Control of urinary bladder function with devices: successes and failures // Prog. Brain Res. – 2006. – N. 152. – P. 163-194. doi: 10.1016/S0079-6123(05)52011-9.
4. Tai Ch., Wang J., Wang X., Roppolo J.R., de Groat W.C. Voiding reflex in chronic spinal cord injured cats induced by stimulating and blocking pudendal nerves // Neurourol. urodynam. – 2007. – № 26. – P. 879-886. doi:10.1002/nau.20430.

Сведения об авторах

Лебедев Александр Анатольевич *– старший научный сотрудник ФГБУ «Санкт-Петербургский НИИ фтизиопульмонологии» Минздрава России, кандидат медицинских наук*
Адрес: 191036, г. Санкт-Петербург, Лиговский пр-т, д. 2–4
e-mail: dialog10.65@mail.ru

Муравьев Александр Николаевич *– ученый секретарь, руководитель направления «Урология, гинекология и абдоминальная хирургия» ФГБУ «Санкт-Петербургский НИИ фтизиопульмонологии» Минздрава России, доцент кафедры хирургических болезней частного образовательного учреждения высшего образования «Санкт-Петербургский медико-социальный институт», кандидат медицинских наук*
Адрес: 191036, г. Санкт-Петербург, Лиговский пр-т, д. 2–4
Тел. +7 (911) 914-18-53
e-mail: urolog5@gmail.com

Толстых Антон Сергеевич *– врач-нейрохирург ФГБУ «Национальный медицинский исследовательский центр травматологии и ортопедии имени Р.Р. Вредена» Минздрава России*
Адрес: 195427, г. Санкт-Петербург, ул. Академика Байкова, д. 8
Тел. +7 (812) 680-95-35
e-mail: anton_tolstih@mail.ru

Васильева Галина Юрьевна *– врач-фтизиатр ФГБУ «Санкт-Петербургский НИИ фтизиопульмонологии» Минздрава России, доцент кафедры клинической медицины и гериатрии частного образовательного учреждения высшего образования «Санкт-Петербургский медико-социальный институт», кандидат медицинских наук*
Адрес: 191036, г. Санкт-Петербург, Лиговский пр-т, д. 2–4
Тел. +7 (812) 775-75-50
e-mail: denas98@mail.ru

Соколович Евгений Георгиевич *– заместитель директора по научной работе ФГБУ «Санкт-Петербургский НИИ фтизиопульмонологии» Минздрава России, профессор кафедры госпитальной хирургии медицинского факультета Санкт-Петербургского государственного университета; доктор медицинских наук, профессор, врач-хирург высшей категории, торакальный хирург высшей категории*
Адрес: 191036, г. Санкт-Петербург, Лиговский пр-т, д. 2–4
e-mail: sokole@mail.ru

УДК: 616.65-002-07

ФУНКЦИОНАЛЬНОЕ СОСТОЯНИЕ И КАЧЕСТВО ЖИЗНИ У ПАЦИЕНТОВ С ДОБРОКАЧЕСТВЕННОЙ ГИПЕРПЛАЗИЕЙ ПРЕДСТАТЕЛЬНОЙ ЖЕЛЕЗЫ ПОСЛЕ ЭМБОЛИЗАЦИИ АРТЕРИЙ ПРОСТАТЫ

З.Р. Рашидов [1], Б.З. Зикриллаев [2]

FUNCTIONAL STATE AND QUALITY OF LIFE IN PATIENTS WITH BENIGN PROSTATIC HYPERPLASIA AFTER EMBOLIZATION OF THE PROSTATE ARTERIES

Z.R. Rashidov, B.Z. Zikrillaev

Проанализировано функциональное состояние и качество жизни у 9 пациентов с доброкачественной гиперплазией предстательной железы после эмболизации артерий простаты в ближайшем послеоперационном периоде – до 3 месяцев. У обследованных больных объем предстательной железы уменьшился на 53,3% от исходного в течение 3 месяцев наблюдения, объем остаточной мочи – на 36,5%. Также наблюдались нарастание скорости потока мочи в течение 3 месяцев и снижение связанных с ним значений IPSS и QoL. ЭАП у больных с ДГПЖ является малотравматичным и эффективным методом устранения инфравезикальной обструкции. Данная методика является альтернативой открытой аденомэктомии и трансуретральной резекции простаты, что особенно актуально для ослабленных больных с высоким риском анестезиологического пособия.

***Ключевые слова**: эмболизация артерий простаты, доброкачественная гиперплазия простаты*

We were analyzed the functional state and quality of life in 9 patients with benign prostatic hyperplasia after embolization of the prostate arteries in the immediate postoperative period, up to 3 months. In the examined patients, the volume of the prostate gland decreased by 53.3% from the initial within 3 months of observation, the volume of residual urine decreased by 36.5% from the initial level. Positive dynamics of urine flow rate over 3 months was also noted, and the associated IPSS and QoL values decreased correspondingly in a similar way. As our first experience with the use of EAP in patients with BPH showed, this treatment method is less traumatic and effective in eliminating infravesical obstruction. This technique is an alternative to open adenomectomy, which is especially important for debilitated patients with a high risk of anesthesiology benefits.

***Key words**: embolization of the prostate arteries, benign prostatic hyperplasia*

Доброкачественная гиперплазия предстательной железы (ДГПЖ) – полиэтиологическое заболевание мужчин преимущественно пожилого и старческого возраста, причиной которого является рост аденоматозной ткани в транзиторной зоне предстательной железы [2]. Следствием этого патологического роста является возникновение обструкции нижних мочевыводящих путей. В стадии декомпенсации заболевание приводит к ряду серьезных осложнений, в том числе невозможности самостоятельного мочеиспускания, что требует установки мочепузырного дренажа для постоянного отведения мочи. В последние годы ведется поиск альтернативных методов оперативных вмешательств, позволяющих преодолеть имеющиеся проблемы [1, 3]. В то же время ни один из методов не является универсальным, зачастую они требуют наличия высокотехнологичного оборудования, инвазивны и нуждаются в анестезиологическом пособии.

Одним из наиболее малоинвазивных и щадящих методов лечения ДГПЖ, кардинально отличающихся своим подходом к решению проблемы, является метод эмболизации артерий простаты (ЭАП). Данная методика направлена на блок артериального снабжения узла гиперплазии и, как следствие, его дальнейшую редукцию. ЭАП позволяет выполнять вмешательства без использования методов анестезиологического пособия, что делает возможным его применение у более широкой группы пациентов. Активное развитие методики происходит последние 10–15 лет, и с каждым годом публикаций о его эффективности становится все больше [4, 5, 6, 8, 9].

[1] Кафедра хирургических болезней Ташкентского педиатрического медицинского института, Республика Узбекистан.
[2] Бухарский филиал Республиканского специализированного научно-практического медицинского центра урологии при Бухарском областном многопрофильном медицинском центре, Республика Узбекистан.

Цель исследования

Оценка функционального состояния нижних мочевых путей и качества жизни пациентов в ближайшем периоде после эмболизации артерий простаты в лечении доброкачественной гиперплазии предстательной железы.

Материалы и методы исследования

Работа основана на анализе данных обследования и лечения девяти пациентов с ДГПЖ, находившихся на лечении в Бухарском филиале Республиканского специализированного научно-практического медицинского центра урологии при Бухарском областном многопрофильном медицинском центре (БОММЦ). Всем пациентам на момент исследования проводилась консервативная терапия, которая не приводила к остановке прогрессии ДГПЖ и/или нивелированию симптомов нижних мочевых путей (СНМП). Период исследования составил с сентября 2018 г. по декабрь 2019 г. Лечение методом ЭАП проводилось на базе рентген-эндоваскулярного отделения БОММЦ.

В анамнезе у двух пациентов был очаговый туберкулез легких, давностью заболевания более 10 лет. У всех пациентов имелась сопутствующая патология, при которой риск выполнения открытой аденомэктомии многократно возрастал (сахарный диабет, ишемическая болезнь сердца, сердечно-сосудистая недостаточность различной степени). Степень анестезиологического риска составляла по ASA – III, IV. Возраст больных колебался от 60 до 69 лет. Всем больным до ЭАП и через 3 месяца проводили стандартное урологическое обследование, включающее опросник IPSS и QoL, трансректальное ультразвуковое исследование (ТРУЗИ), измерение объема остаточной мочи, скорости ее потока, уровня простат-специфического антигена (ПСА).

Эндоваскулярное вмешательство выполняли с использованием ангиографического комплекса ALLURA CENTRON (Philips, Голландия). Комплекс характеризуется высоким качеством изображения и специальной системой снижения дозы, простотой позиционирования пациента. Цифровая субтракционная ангиография проводилась с частотой от 0,5–7,5 до 30 кадров/с. В качестве рентгеноконтрастного вещества использовали юнигексол. На одну инъекцию расходовали от 3–15 мл (при суперселективном введении) до 50 мл (аортография) контрастного вещества. Введение контраста выполняли в ручном режиме.

С лечебной целью в качестве эмболизационного материала использованы микросферы Merit Vedical (США), размером 300–500 мкм. Эмболизацию выполняли до достижения эффекта «стоп контраст» в проксимальных отделах простатической артерии, отсутствия контрастирования дистальных сегментов артерии, а также наличия рефлюкса в париетальные ветви при контрольном контрастировании простатических артерий.

Критерии исключения для пациентов, которым планировалось ЭАП:

– признаки азотемии (повышение уровней мочевины и креатинина в крови);

– выраженная средняя доля;

– склероз простаты как исход хронического калькулезного простатита.

Статистическую обработку данных проводили с помощью компьютерных программ Statistica 6.0, Excel 2007.

Результаты исследования

В послеоперационном периоде все больные принимали тамсулозин 4 мг по 1 капсуле 1 раз в день в течение 1 месяца.

В раннем послеоперационном периоде наиболее характерным нежелательным явлением был постэмболизационный синдром, проявляющийся болями в промежности, заднем проходе, внизу живота, частыми позывами к мочеиспусканию, резями по ходу мочеиспускательного канала. Для предупреждения и облегчения степени его в послеоперационном периоде были назначены свечи с диклофенаком натрия в дозе 75 мг *per rectum* один раз в день перед сном на 5 дней. Болевые ощущения оценивались по 10-балльной шкале. Болевой синдром был маловыраженным и составил в среднем до 3 баллов.

Каких-либо значимых осложнений в позднем послеоперационном периоде (с 6-го дня после операции) зафиксировано не было. В литературе описаны случаи ишемии слизистой прямой кишки, стенки мочевого пузыря, головки полового члена [7]. Ухудшения эректильной функции в наших наблюдениях зафиксированы не были. Лишь в одном наблюдении через 1 месяц, по данным контрольного ТРУЗИ простаты и мочевого

Таблица. Результаты лечения больных доброкачественной гиперплазии предстательной железы (n = 9) методом эмболизации артерий простаты (M±m)

Оцениваемый показатель	До ЭАП	1-й месяц после ЭАП	3-й месяц после ЭАП
Объем предстательной железы (см ^{3})	53,6 ± 8,3	33,4 ± 6,8*	28,6 ± 6,4*
Объем остаточной мочи (мл)	55,9 ± 5,3	22,0 ± 1,8*	20,4 ± 1,7*
Скорость потока мочи (мл/с)	9,2 ± 0,3	11,7 ± 0,2	14,9 ± 0,4**
IPSS (баллы)	28,2 ± 0,7	18,4 ± 0,7*	13,7 ± 0,8**
QoL (баллы)	4,8 ± 0,2	3,1 ± 0,2	2,6 ± 0,1*
ПСА общ. (нг/мл)	5,9 ± 1,1	3,5 ± 0,8	2,1 ±0 ,3*

Примечание: * $p < 0,05$; ** $p < 0,001$ – статистическая значимость отличия от значений до применения ЭАП.

пузыря, выявили «плюс ткань» в просвете мочевого пузыря, расположенную пристеночно в области дна мочевого пузыря. Данное осложнение было оценено как ишемия слизистой мочевого пузыря. Указанное образование было отслоено при цистоскопии манипуляционными щипцами с целью профилактики камнеобразования. После цистоскопии пациент отметил отхождение его при мочеиспускании.

Динамика показателей мочеиспускания, размеров предстательной железы и других показателей после ЭАП представлена в таблице.

У обследованных больных объем предстательной железы уменьшился на 53,3% от исходного в течение трех месяцев наблюдения, объем остаточной мочи – на 36,5%. Также отмечена положительная динамика скорости потока мочи в течение трех месяцев, и связанные с ним значения IPSS и QoL снижались соответственно подобным образом.

Заключение

Методика применения ЭАП стала возможной благодаря развитию эндоваскулярной хирургии. В настоящее время отсутствует опыт длительного наблюдения за больными, подвергшимися лечению с помощью ЭАП. Вместе с тем ЭАП – один из немногих методов, которые можно применить у больных с тяжелыми сопутствующими заболеваниями. Наш первый опыт применения этого метода у больных с ДГПЖ показал, что он является малотравматичным и эффективным в устранении инфравезикальной обструкции. Данная методика является альтернативой открытой аденомэктомии и трансуретральной резекции простаты, что особенно актуально для ослабленных больных с высоким риском анестезиологического пособия.

Литература

1. Еникеев Д.В., Аляев Ю.Г., Рапопорт Л.М. и др. Гольмиевая лазерная энуклеация (HOLEP) при гиперплазии простаты маленьких, больших и гигантских размеров. Практические рекомендации. Опыт более 450 операций // Урология. – 2016. – № 4. – С. 63-69.

2. Кривобородов Г.Г., Ефремов Н.С., Болотов А.Д. Ультразвуковые показатели предстательной железы, мочевого пузыря и данные урофлоуметрии в диагностике инфравезикальной обструкции у мужчин с доброкачественной гиперплазией предстательной железы // Урология. – 2017. – № 5. – С. 9-14.

3. Мартов А.Г., Ергаков Д.В., Андронов А.С., Бойков Н.А. Трансуретральная электроэнуклеация доброкачественной гиперплазии предстательной железы. // Урология. – 2014. – № 5. – С. 95-101.

4. Carnevale F.C, Motta Leal J.M., Filho Antunes A.A. et al. Quality of life and symptoms relief support prostatic artery embolization for patients with acute urinary retention due to benign prostatic hyperplasia // J. of Vascular and Interventional Radiology. – 2012. – Vol. 23. – N. 3. – P. 4.

5. Gao Y. A., Huang Y., Zhang R. et al. Benign prostatic hyperplasia: prostatic arterial embolization versus transurethral resection of the prostate--a prospective, randomized, and controlled clinical trial. // Radiology. – 2014. – Vol. 270. – N. 3. – P. 920-928.

6. Kisilevzkya N., Garcia Monaco R., Paralta O. et al. Prostate embolization: a new field of Interventional Radiology // Rev. Argent. Radiol. – 2014. – Vol. 78. – N. 2. – P. 102-113.

7. Moreira A.M., Marques C.F.S., Antunes A.A. et al. Transient ischemic rectitis as a potential complication after prostatic artery embolization: case report and review of the literature // Cardiovasc Intervent Radiol. – 2013. – Vol. 36. – P. 1690-1694.

8. Pisco J.M., Rio Tinto H., Campos Pinheiro L. et al. Embolisation of prostatic arteries as treatment of moderate to severe lower urinary symptoms (LUTS) secondary to benign hyperplasia: results of short - and midterm follow-up // Eur. Radiol. – 2013. – Vol. 23. – N. 9. – P. 2573-2574.

9. Somani B.K., Hacking N., Bryant T. et al. Prostate artery embolization (PAE) for benign prostatic hyperplasia (BPH) // BJU Int. – 2014. – Vol. 114. – P. 639-640.

Сведения об авторах

Рашидов Зафар Рахматуллаевич *– доцент кафедры хирургических болезней Ташкентского педиатрического медицинского института Минздрава Республики Узбекистан, доктор медицинских наук*

Адрес: 100140, г. Ташкент, ул. Богишамол, д. 223

Тел. +99890-175-51-73

e-mail : dr-zrr@mail.ru

Зикриллаев Баходир Зиядуллаевич *– заведующий отделением урологии Бухарского областного многопрофильного медицинского центра (Бухарский филиал Республиканского специализированного научно-практического медицинского центра урологии)*

Адрес: г. Бухара, ул. М. Икбола, 65

Тел. +99891-440-20-00

УДК 616-002.5:616-039.1

«МАСКИ» ТУБЕРКУЛЕЗА
Лекция для врачей общего профиля и фтизиатров с клинической демонстрацией

М.Г. Кобулашвили, Т.А. Севостьянова
ГБУЗ «Московский городской научно-практический центр борьбы с туберкулезом Департамента здравоохранения города Москвы»

MASKS OF TUBERCULOSIS

M.G. Kobulashvili, T.A. Sevostianova

Изложены этапы развития учения о «масках» туберкулеза, патогенез и патоморфологические процессы развития параспецифических реакций на основании данных литературы, а также последствия «масок» туберкулеза. Клинический пример демонстрирует необходимость значимости знаний о «масках» туберкулеза.

The stages of elaboration of doctrine tuberculosis clinical "masks" are presented. Pathogenesis and pathological development of paraspecific reactions in tuberculosis patients (by literature) are explained. Clinical case demonstrate the essential necessity of the tuberculosis clinical "masks" knowlege.

Актуальность проблемы

Улучшение эпидемической ситуации по туберкулезу в Российской Федерации привело к существенной утрате врачами навыков диагностики туберкулеза. Снижение настороженности врачей общей практики по отношению к туберкулезу вследствие неадекватного восприятия имеет место у 94% врачей первичного звена здравоохранения, блокирование или даже отторжение знаний по фтизиатрии врачами других специальностей на фоне недостаточной теоретической подготовки по фтизиатрии имеет место в 40,3% случаев [9], в том числе на фоне недостаточной осведомленности врачей-интернистов о существовании и характере параспецифических реакций, маскирующих туберкулез [2]. Безусловно, благодаря внедрению вакцинации, развитию системы активного раннего выявления туберкулеза у детей и взрослых, своевременной превентивной терапии латентной туберкулезной инфекции и адекватной химиотерапии туберкулеза, «маски» туберкулеза стали встречаться очень редко, однако незнание или недооценка этиологических факторов параспецифических реакций в каждом случае может привести к диагностическим ошибкам.

Цель лекции

Осветить аспекты изучения «масок» туберкулеза, патогенетические механизмы развития, клинические проявления, исходы и риски «масок» туберкулеза.

«Маски» туберкулеза – клинические синдромы, отражающие параспецифические реакции, вызванные инфекционным агентом (микобактериями туберкулеза), характеризующиеся преимущественно гистиолимфоцитарной инфильтрацией и макрофагальной реакцией с развитием неспецифического васкулита и фибриноидного некроза; при этом в тканях не обнаруживают специфической гранулемы и МБТ, а клинические проявления исчезают при лечении противотуберкулезными препаратами или даже самостоятельно через 1–2 месяца [2].

Параспецифические реакции могут наблюдаться при различных заболеваниях, но в основе лежат выраженные иммуновоспалительные нарушения (токсико-аллергические, инфекционно-аллергические) и схожие морфологические изменения с вовлечением наиболее реактивных органов и систем – кожи, суставов и серозных оболочек, глаз, паренхиматозных органов [5].

Этапы изучения вопроса

Изучение масок туберкулеза началось в то время, когда знания по туберкулезу получали по данным морфологического исследования преимущественно секционного или операционного материала. В 1896 году лионский хирург A. Poncet описал у 15-летнего пациента с туберкулезом легких, шейных лимфатических узлов и тазобедренного сустава «воспалительный туберкулез» – множественные синовиты, тендовагиниты, деформирующий полиартрит кистей без специфических бугорковых воспалений, казеоза и микобактерий, а также аналогичные безбугорковые поражения плевры, эндокарда, нервных путей, мышц, назвав их «внесуставным, или абартикулярным, туберкулезным ревматизмом». Русскоязычный термин «ревматоид Понсе» был предложен вместо общепринятого «ревматизм Понсе» в 1958 году Е.М. Тареевым на основании сходства клинических проявлений, рентгенологической картины и морфологических признаков с таковыми при ревматоидном артрите [8].

W. Starlinger, наблюдая протекающие долгое время без специфических очаговых реакций в легких симптомы интоксикации, назвал их «маскированными» и объединил в четыре клинических синдрома – серозную, ревматоидную, вегетативно-эндокринную, психоневротическую.

В.И. Пузик в 1944–1958 гг. описала неспецифическую стадию патогенеза первичного туберкулеза у детей, доказала ее туберкулезную этиологию и назвала «параспецифической», подчеркнув, что ранние параспецифические реакции характеризуются гиперплазией преимущественно лимфоидно-ретикулярной ткани на фоне отека и полинуклеарной инфильтрации [3].

А.И. Струков (1947) описал пять типов «параспецифических» тканевых реакций при прогрессирующем первичном туберкулезе взрослых, позже эти изменения связали с гиперергическими реакциями организма и персистированием МБТ в виде L-форм.

1. Диффузная, или универсальная, макрофагальная реакция характеризуется распространенностью процесса, наблюдается в капсулах, интерстиции внутренних органов, рыхлой клетчатке и миокарде. Характерно скопление крупных макрофагальных клеток.

2. Узелковая макрофагальная реакция: преимущественно в миокарде происходит формирование макрофагально-лимфоцитарных околососудистых гранулем, которые напоминают ревматические узелки, поэтому их называют ревматоидными.

3. Диффузные и узелковые лимфо-гистиоцитарные инфильтраты обнаруживаются обычно в капсуле и строме органов, в легких, в миокарде и эпикарде, почках, печени, нервных стволах, синовиальных оболочках, что приводит к интерстициальным миокардитам, нефритам, гепатитам, невритам. В легких интерстициальная полиферация локализуется по ходу межальвеолярных перегородок, вызывая их утолщение. Возможно последующее развитие цирроза и склероза органа.

4. Неспецифические васкулиты. В сосудах микроциркуляторого русла, чаще в сосудах кожи, почек (синдром Шенлейна-Геноха, вторичные гломерулопатии), в венечных сосудах сердца (синдром кардиалгии с явлениями коронарита), в сосудах средостения (медиастинальные симптомы).

5. Фибриноидные некрозы развиваются не только в стенках сосудов, но и в стенках альвеол или альвеолярных ходов. Эти изменения нередко сопровождаются процессами тромбообразования.

Е.М. Тареев в 1962 году выделил «кровяные маски туберкулеза», объединив гематологические изменения у больных туберкулезом в четыре клинических синдрома болезней крови: анемический, эритремический, лейкемии и лейкемоидные реакции, геморрагический диатез.

М.И. Перельман, подчеркивая связь параспецифических реакций с реакциями иммунной системы, указывает, что в образующихся при туберкулезе лимфоидных узелках и гистиоцитарных инфильтратах удалось обнаружить антигены МБТ и противотуберкулезные антитела; в зависимости от локализации параспецифических морфологических изменений выделил сердечно-сосудистую, эндокринную, нервно-дистрофическую, суставную, желудочно-кишечную «маски» туберкулеза [6].

Патогенез параспецифических реакций

Размножающиеся МБТ, протеолитические ферменты разрушенных макрофагов и продукты жизнедеятельности МБТ проникают в межклеточное пространство, кровеносную систему, лимфатическую систему. Возникающие токсемия, транзиторная бактериемия, с одной стороны, опосредуют развитие ПЧЗТ и формирование клеточного иммунитета, а также индуцируют активацию плазматических клеток и продукцию антител, с другой стороны – приводят к повышению проницаемости сосудистой стенки и развитию деструктивных изменений в клеточных структурах. Развивается гиперергическая чувствительность всех органов и систем токсико-аллергического и инфекционно-аллергического генеза, как было сказано выше, с развитием морфологических изменений в виде токсико-аллергических тромбоваскулитов, а также периваскулярных узелковых или диффузных инфильтратов из мононуклеарных макрофагов, лимфоцитов и плазматических клеток с вовлечением наиболее реактивных органов и систем – кожи, суставов и серозных оболочек, глаз, паренхиматозных органов.

Схожие клинические проявления могут возникать на различных этапах патогенеза туберкулеза:

– ранние могут развиваться еще на этапе симбиоза (в доаллергический период), а также в аллергический период первичного инфицирования у детей (через 2–3 недели после инфицирования);

– у взрослых параспецифические реакции могут возникать циклично в периоды прогрессирования хронически текущего первичного туберкулеза, развития диссеминированного туберкулеза и обусловлены гиперергической реакцией больного организма.

Клинические проявления «масок» туберкулеза

В зависимости от локализации параспецифических морфологических изменений выделяют сердечно-сосудистую (включает васкулиты, развивающиеся в почках), эндокринную, нервно-дистрофическую, суставную, желудочно-кишечную «маски» туберкулеза.

Клинические проявления весьма разнообразны, и в настоящее время не всегда признается связь с туберкулезной инфекцией [5, 8, 7].

1. Длительный субфебрилитет неясной этиологии, задержка роста и развития, раздражительность, отсутствие аппетита, функциональные нарушения сердечно-сосудистой системы (тахикардия, аритмия, склонность к гипотензии, систолический шум над верхушкой сердца), болезни крови (анемия, цитопения, лейкемоидные реакции), функциональные нарушения жкт, микрополиаденопатия, увеличение печени, селезенки составляют симптомокомплекс первичной туберкулезной интоксикации у детей и подростков, наиболее ранней клинической формы туберкулеза без явных локальных изменений, которая, очевидно, может расцениваться как проявление параспецифических реакций у детей.

2. Ревматоид Понсе, серозиты (с поражением серозных оболочек крупных полостей, в частности, плевриты), поражения кожи (узловатая эритема), геморрагический васкулит составляют, по Е.М. Тареева [8], наиболее характерную паратуберкулезную тетраду.

3. Полинейропатии [10], почечная «маска» (васкулиты, амилоидоз почек), миокардиты с нарушениями ритма относятся к васкулитам.

4. Гематологический синдром при туберкулезе чаще всего характеризуется нормохромной и нормоцитарной анемией, развивающейся в результате перераспределения железа в запасы (так называемая анемия хронических заболеваний).

Все перечисленные состояния чаще встречаются как полиэтиологические самостоятельные заболевания, развивающиеся в иммуноподготовленном организме, генетически предрасположенном к развитию гиперергических иммунных реакций после воздействия триггерных факторов (вакцинация, переохлаждение), а также являются параспецифическим проявлением саркоидоза, опухолевых процессов, ряда вирусных инфекций, бактериальных инфекций (стрептококка, кишечных инфекций, иерсиниоза), туберкулеза, воздействия медикаментозных и пищевых аллергенов, грибковой инфекции и т.д.

Исходы и риски «масок» туберкулеза

1. При своевременной диагностике туберкулеза и адекватном лечении:

• параспецифические изменения довольно быстро подвергаются обратному развитию, заживление идет путем рассасывания воспалительного экссудата с полным восстановлением структуры тканей и функции органа;

• изменения могут исчезать спонтанно;

• рецидивирование параспецифических реакций является поводом для обращения к врачу.

2. При затянувшемся процессе диагностики в зоне морфологических изменений происходит разрастание соединительной ткани с развитием:

• периферической микрополиадении с наличием мелких множественных плотных лимфатических узлов у детей, перенесших первичное инфицирование;

• деформирующих вариантов ревматоида Понсе (описаны случаи 25-летнего наблюдения);

• цирроза печени, сморщивания почки.

3. В случаях генетической предрасположенности возникший дисбаланс компонентов иммунной системы, в том числе гуморального звена, может привести к активации всех типов аллергических реакций с развитием патологических иммунных ответов на любой агент (Ig-E опосредованных, цитоксических, иммунокомплексных с развитием лекарственной болезни, анемии, цитопении, аутоиммунных состояний).

4. Поздняя верификация туберкулеза ведет к длительной терапии нетуберкулезными препаратами (например, антибактериальными) с развитием токсических, аллергических проявлений на эти препараты.

5. При длительном отсутствии лечения к параспецифическим изменениям может присоединяться специфическое поражение [6].

6. При развитии геморрагического васкулита происходит фиксация иммунных комплексов на уровне vasa vasorum с развитием капилляротоксического эффекта и поражения почек в виде нефрита, гломерулонефрита.

7. Ошибочная трактовка параспецифических изменений как проявлений системного заболевания соединительной ткани, гематологического заболевания ведет к назначению глюкокортикостероидов и цитостатиков на фоне нераспознанного туберкулеза и может привести к прогрессирующему течению туберкулеза за счет затягивания диагностического процесса, а также развития «стероидного» туберкулеза (в 0,4–4,0% случаев).

По данным литературы, для этого достаточно приема малых и средних доз преднизолона (20–30 мг) в течение 3–6 недель [1], при этом предлагается порядок наблюдения за больными, которым планируется длительная глюкокортикостероидная терапия: обследование на туберкулез до назначения терапии,

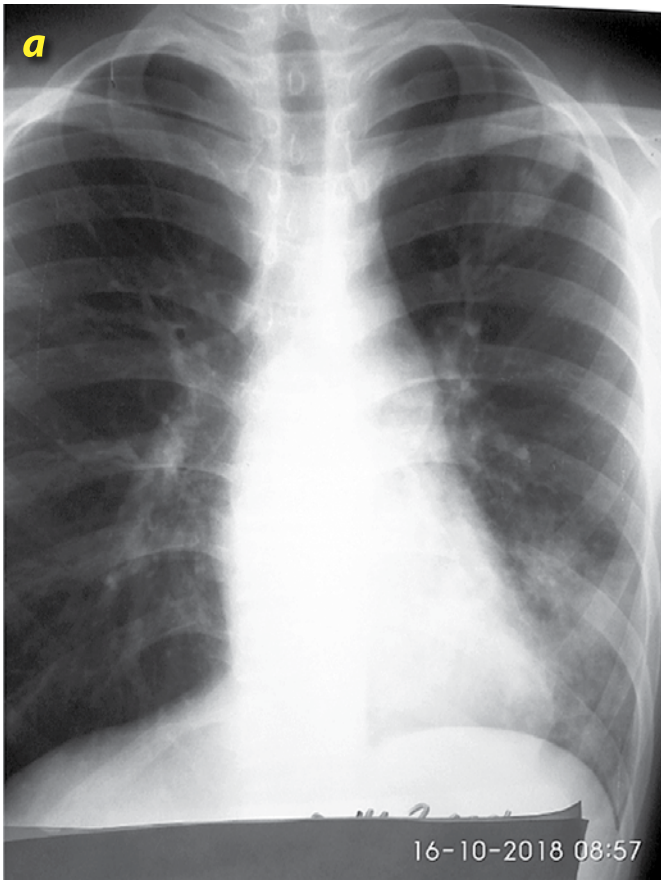

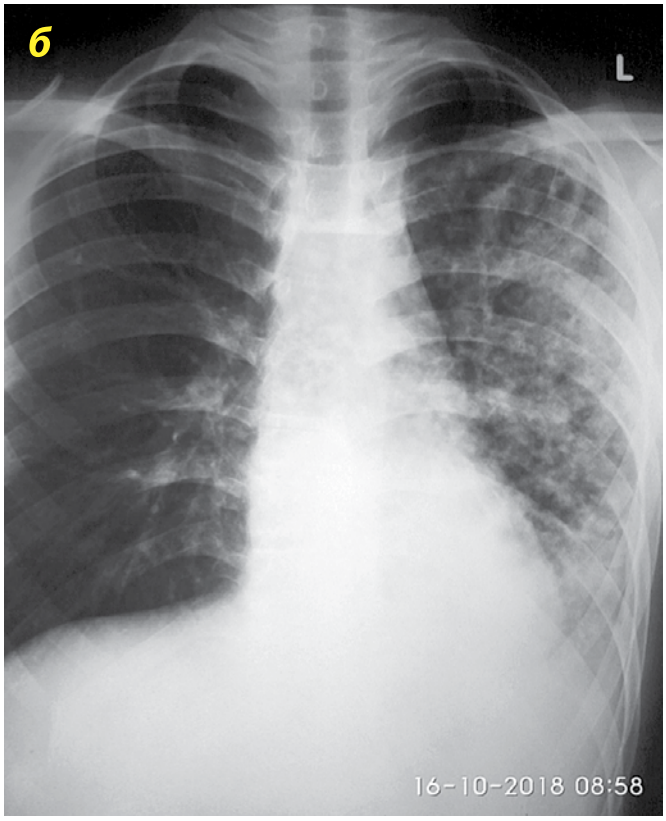

Рис. 1. Пациент А., 17 лет, обзорная рентгенограмма органов грудной клетки в прямой проекции: а – от 16 октября 2018 г.; б – от 20 ноября 2018 г.

первое рентгенологическое обследование – через 3–4 недели, в последующем – через каждые 3 месяца в течение всего периода приема глюкокортикостероидов. Еще выше риск развития туберкулеза при назначении генно-инженерных биологических препаратов, поэтому в Клинических рекомендациях по ревматоидному артриту регламентировано обследование на туберкулез до начала терапии, затем два раза в год.

Клиническое наблюдение пациента с «масками» туберкулеза

Пациент А., 17 лет, гражданин Киргизии, временно проживает в г. Москве в течение двух лет. Переведен из детской городской клинической больницы с подозрением на туберкулез после консультации фтизиатра с жалобами на головокружение, слабость, влажный кашель, отсутствие аппетита, снижение массы тела за 2 мес. до 5 кг, наличие крови в моче.

Anamnesis morbi. Заболевание выявлено при обращении за медицинской помощью. Из анамнеза установлено, что 14 мес. назад отмечал появление геморрагической сыпи в области голеней. Указанные явления купировались самостоятельно в течение 3–4 недель. За медицинской помощью не обращался, не обследован. Повторное появление геморрагической сыпи в области нижних конечностей отмечено 10 мес. спустя. Наряду с усилением сыпи имела место макрогематурия, что явилось поводом для обращения за медицинской помощью. В течение 3 дней находился на стационарном лечении в одной из детских больниц с диагнозом: Геморрагический васкулит (Шенлейн-Геноха), смешанная кожно-суставно-абдоминальная форма; капилляротоксический нефрит. Далее амбулаторно получал преднизолон 1,8 мг/кг в течение 3 недель с последующим снижением дозы, в общей сложности курс преднизолона составил 2 мес. и завершен за 1 мес. до госпитализации в детское отделение ГБУЗ «МНПЦ борьбы с туберкулезом» ДЗМ.

В это время фтизиатрический анамнез не оценен, на туберкулез, несмотря на наличие семейного контакта, не обследован.

На 10-й день приема преднизолона отмечен усиливающийся сухой с переходом во влажный кашель, появление и нарастание симптомов интоксикации в виде нарушения самочувствия, снижения аппетита, слабости, снижения массы тела.

К врачу обратился через 2 мес. после завершения курса преднизолона.

При рентгенологическом обследовании выявлены инфильтративно-очаговые изменения в левом легком (верхняя доля, нижняя доля, рис. 1а). Получил курс неспецифической антибактериальной терапии (джозамицин – препарат вильпрафен), принимал аскорил (бромгексин + гвайфенезин + сальбутамол) без клинического эффекта; еще через 1 мес. при повторном лучевом обследовании (рентгенография, затем компьютерная томография органов грудной клетки)

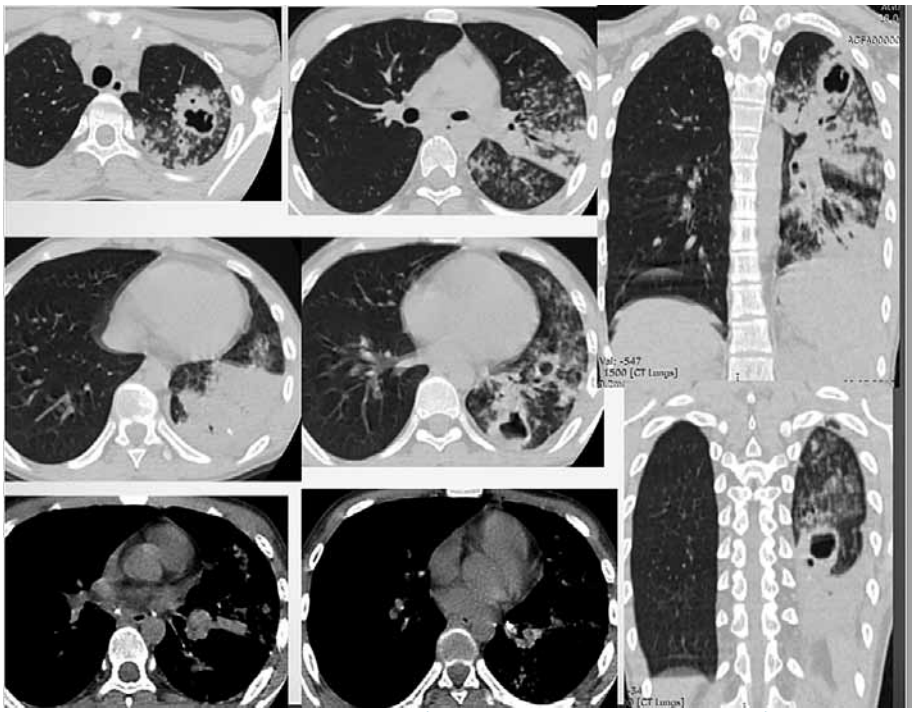

Рис. 2. Пациент А., 17 лет, КТ органов грудной клетки при поступлении в детское отделение ГБУЗ «МНПЦ борьбы с туберкулезом» ДЗМ

отмечено нарастание инфильтративных изменений в левом легком, появление деструкции легочной ткани в верхней доле и в C_6. УЗИ плевральных полостей – слева до 115 мл жидкости (рис. 1б).

Anamnesis vitae со слов матери. Ранний анамнез без особенностей, детскими инфекциями не болел. Травм, операций, аллергических реакций не было. С 14 лет – частые носовые кровотечения. **Семейный контакт** с больным туберкулезом отцом в Киргизии; контакт разобщен 2 года назад. Вакцинирован БЦЖ в роддоме, рубчик 10 мм. Иммунодиагностика ранее не проводилась (жил в Киргизии, после приезда в г. Москву не организован).

После установления диагноза у подростка обследованы члены семьи; туберкулез выявлен у проживающих совместно двух сестер и брата (по генетической терминологии – «сибсов»):

- Сестра, 19 лет – инфильтративный туберкулез легких.
- Сестра, 14 лет – инфильтративный туберкулез легких.
- Брат 2 лет – туберкулез внутригрудных лимфатических узлов.

Status praesens. Состояние тяжелое за счет выраженного интоксикационного синдрома. Жалобы на головокружение, слабость, влажный кашель, отсутствие аппетита, потеря массы до 5 кг. Мокрота осмотрена – слизистого характера, без прожилок. Симптомы интоксикации выражены (лихорадит до 38,7 °С, лихорадку ощущает, выраженная бледность кожных покровов, дефицит питания). Правильного телосложения, пониженного питания. Кожные покровы бледные, без аллергической и инфекционной сыпи. Отеков нет. Периферические лимфатические узлы в основных группах, до 2–3-го размера, немногочисленные, безболезненные, плотно-эластичные. Зев не гиперемирован. Язык умеренно обложен белым налетом, влажный. Грудная клетка обычной формы. Перкуторно над легкими слева по задней поверхности от IV межреберья укорочение перкуторного тона. Дыхание проводится во все отделы, справа везикулярное, хрипов нет; слева дыхание ослаблено, от уровня угла лопатки значительно ослаблено; над левым легким, особенно от середины лопатки по задней, боковой, передней поверхности – масса мелкопузырчатых влажных хрипов. Частота дыхательных движений – 36 в покое. Тоны сердца ритмичные, частота сердечных сокращений – 90 в минуту; АД 100/70 мм рт. ст. Живот не вздут, мягкий, безболезненный. Стул ежедневный, оформленный. Менингеальных и очаговых симптомов нет. Моча насыщенная, 150 мл. Физическое развитие низкое, дефицит массы 16,5%; вес 43 кг, рост 165 см.

Результаты лабораторного обследования. В периферической крови лейкоцитов 11,0 × 109/л, гемоглобин 110 г/л, СОЭ увеличена до 100 мм/час. Гипопротеинемия (42,7 г/л), гипоальбуминемия (29,4 г/л). Протеинурия до 0,3 г/л, лейкоцитурия (при анализе по Нечипоренко – 10 тыс. клеток в 1 мл), гематурия (по Нечипоренко, 540 тыс. клеток в 1 мл). Реакция на пробу с аллергеном туберкулезным рекомбинантным – папула 15 мм. Тест T-SPOT.TB – положительный результат.

Микробиологические исследования мокроты: методом люминесцентной микроскопии обнаружены кислотоустойчивые микобактерии в двух порциях в значительном количестве (3+), обнаружена ДНК *M. tuberculosis*, чувствительность к рифампицину сохранена; при посеве на жидкие питательные среды – рост культуры *M. tuberculosis*, при посеве на плотные питательные среды – рост культуры *M. tuberculosis* (2+); чувствительность ко всем противотуберкулезным препаратам сохранена.

При КТ органов грудной клетки (рис. 2): в левой плевральной полости жидкость, максимальный уровень над диафрагмой 8 мм. В C_{1-2}, C_6 и базальных сегментах левого легкого – массивные участки консолидации треугольной формы с вершиной, обращенной к корню. В структуре уплотнений визуализируются деформированные, расширенные просветы бронхов с формированием воздушных полостей неправильной формы,

Рис. 3. Пациент А., 17 лет, обзорная рентгенограмма органов грудной клетки в прямой проекции на шестом месяце химиотерапии

единичные кальцинаты. В окружающей легочной ткани множественные перибронхиальные очаги, некоторые сливного характера с образованием округлых инфильтратов. В C_{1-2}, C_5, C_6 левого легкого воздушные полости с утолщенными стенками без содержимого (расширенные просветы бронхов?). Во внутригрудных лимфатических узлах бифуркационной и бронхопульмональной группы слева – кальцинаты до 7 мм.

Основной диагноз при поступлении: Инфильтративный туберкулез левого легкого в фазе распада, МБТ(+), чувствительность ко всем противотуберкулезным препаратам сохранена.

Осложнение основного заболевания: Экссудативный плеврит слева. Ограниченный локальный эрозивно-язвенный бронхит.

Сопутствующий диагноз: Геморрагический васкулит, смешанная кожно-суставно-абдоминальная форма, капиллятоксический нефрит. Хронический гломерулонефрит, гематурическая форма, активная фаза (активный нефритический тип). Хроническая болезнь почек 1 стадии. Эрозивный эзофагит. Недостаточность кардии.

Лечение. Подросток получал лечение в рамках I режима химиотерапии. Вследствие тяжести состояния, осложненного прогрессирующего течения туберкулеза, наличия сопутствующей патологии, плохой переносимости ряда противотуберкулезных препаратов проводилась коррекция схемы этиотропной терапии с включением препаратов резервного ряда (фторхинолоны, линезолид, бедаквилин). В целом переносимость этиотропной терапии была неудовлетворительной – токсическая реакция на прием рифампицина в виде повышения аминотрансфераз, а затем – фебрильной нейтропении; артралгии на фоне приема пиразинамида, фторхинолонов; развитие периферической полинейропатии к третьему месяцу приема линезолида, изониазида. Тем не менее пациент получил 349 суточных доз противотуберкулезных препаратов.

Симптоматическая и патогенетическая терапия включала: энтеральное питание в течение 2 мес., дезагреганты, витамины, эналаприл, иммуноглобулин (5 введений), гепатопротекторы; в связи с сохраняющейся макрогематурией – курс преднизолона в дозе 1 мг/кг в течение 1 мес. Получил также курс внутривенного лазерного облучения крови, дискретный плазмаферез. С симптоматической целью по поводу периферической полинейропатии получал сосудистые препараты, антиоксиданты, противосудорожные препараты для купирования выраженного болевого синдрома.

Результаты лечения. Общее состояние подростка в течение первых 3 мес. оставалось тяжелым по сочетанию основного и сопутствующего заболевания, с постепенной положительной клинико-лабораторной и рентгенологической динамикой – отмечали улучшение самочувствия, уменьшение симптомов интоксикации, нормализацию температуры ко второму месяцу химиотерапии, улучшение аппетита; вес пациента увеличился на 3 кг. Исчезли масса мелкопузырчатых хрипов в левом легком и кашель; дыхание стало проводиться в нижние отделы по задней поверхности левого легкого (к восьмому месяцу химиотерапии); нормализовались показатели красной крови, значительно снизилась СОЭ (со 100 до 30 мм/час). Явления гематурии были купированы ко второму месяцу лечения. Прекращение бактериовыделения было достигнуто через один месяц терапии. Положительная рентгенологическая динамика в виде значительного рассасывания очагов, инфильтративных изменений в левом легком отмечена на втором месяце химиотерапии, рассасывание явлений плеврита слева, плевральных наслоений – к шестому месяцу (рис. 3). Тогда же отмечено уменьшение размеров деструкции легочной ткани в C_2 и в C_6 левого легкого, однако сохранялись явления осумкованного плеврита, фиброателектаз C_{10}, рубцовый стеноз бронха 10-го сегмента 3-й степени (несмотря на то что клиническое излечение туберкулеза бронхов было отмечено после двух месяцев химиотерапии).

В конце четвертого месяца химиотерапии состояние пациента значительно ухудшилось в связи с развитием полинейропатии и длительно сохранявшегося (до 3 месяцев) болевого синдрома. Это потребовало значительного объема симптоматической терапии и коррекции режима этиотропного лечения, длительность которого была увеличена.

На десятом месяце химиотерапии проведена установка клапанного бронхоблокатора в верхнезональный бронх левого

Рис. 4. Пациент А., 17 лет, КТ органов грудной клетки через три недели после установки бронхоблокатора: а – срез в аксиальной проекции; б – реконструкция в корональной проекции

легкого. При КТ через три недели после установки бронхоблокатора (рис. 4) отмечено уменьшение объема верхней доли левого легкого за счет появления плевропневмофиброза C_{1-2} левого легкого. Воздушная бронхогенная полость сохраняется, ее размеры несколько уменьшились, стенки неравномерно утолщены, просвет дренирующего бронха сужен. Сегментарные и субсегментарные бронхи в зоне патологических изменений сближены, деформированы, просветы неравномерно расширены. В C_6 левого легкого – единичные полиморфные очаги. В C_{10} левого легкого сохраняется перибронхиальный фиброз с видимыми расширенными просветами сегментарных бронхов, единичных кальцинатов. Объем нижней доли левого легкого уменьшен. Сохраняются кальцинаты во внутригрудных лимфатических узлах бронхопульмональных групп с двух сторон. Выпота в серозных полостях нет. Листки плевры слева утолщены. Тень средостения смещена влево.

Через 11,5 мес. лечения в связи с достижением совершеннолетия и по желанию пациента для дальнейшего лечения был направлен в филиал ГБУЗ «МНПЦ борьбы с туберкулезом ДЗМ».

Данный пример наглядно демонстрирует случай туберкулеза у подростка с последовательным развитием нескольких параспецифических реакций (геморрагического васкулита, нефрита, пневмонии, анемии хронических заболеваний), при обследовании которого развившийся геморрагический васкулит не был ассоциирован с туберкулезной инфекцией, поэтому и не был оценен фтизиатрический анамнез, хотя, очевидно, в тот момент у подростка уже имелся активный туберкулез.

Следствием измененного иммунного ответа организма явились развитие целого ряда нежелательных побочных реакций на прием противотуберкулезных препаратов: токсического гепатита гематологической реакции в виде нейтропении, тяжелых проявлений полинейропатии; также поздняя диагностика туберкулеза на фоне высоких доз глюкокортикостероидных гормонов без противотуберкулезной терапии привела к прогрессированию туберкулеза.

Заключение

Несмотря на редко встречаемые в нынешних условиях «маски» туберкулеза, при развитии клинических проявлений параспецифических реакций, особенно проявлений, составляющих «наиболее характерную паратуберкулезную тетраду», к которым относятся серозиты с поражением синовиальных оболочек, плевриты, узловатая эритема, геморрагический васкулит, следует проявлять настороженность и включать туберкулез в диагностический ряд, равно как обследовать на туберкулез перед планируемым назначением длительной иммуносупрессивной терапии.

Литература

1. Байбородова Т.И., Байбородов И.П., Кирякина Н.В., Кукченко Г.А. Клинические проявления стероидного туберкулеза в современных условиях // Медицина в Кузбассе. – 2003. – № 1. – С. 30-31.

2. Дворецкий Л.И. Туберкулез в клинике внутренних болезней // РМЖ. – 1998. – № 11. – С. 707-716.
3. Земскова З.С. Роль ЦНИИ туберкулеза в развитии учения о патогенезе туберкулеза // Медицинский альянс. – 2016. – № 2. – С. 62-70.
4. Клинические рекомендации «Ревматоидный артрит». – 2018. – 92 с.
[Электронный ресурс] URL: http://kokb45.ru/wp-content/uploads/2018/06/Revmatoidnyj-artrit.pdf (Дата обращения 12.12.2019).
5. Мухин Н.А., Семенкова Е.Н., Виноградова О.М., Соловьева А.П. Неспецифические (паратуберкулезные) реакции в практике интерниста // Клиническая медицина. – 1989. – № 6. – С. 142–146.
6. Перельман М.И., Корякин В.А., Богадельникова И.В. Фтизиатрия. – М.: Медицина, 2004. – 519 с.
7. Протопопов М.С., Ахмеров С.Ф., Абдракипов Р.З., Сухорукова Е.В., Афанасьева М.А. Ревматоид Понсе: диагноз или миф? Два клинических случая и обзор литературы // Практическая медицина. – 2013. – Т. 1. – № 1–2. – С. 80-87.
8. Тареев Е.М. Ревматизм Понсе // Тер. архив. – 1976. – № 1. – С. 71-78.
9. Челнокова О.Г., Голованова М.Н., Сенин И.Г. Особенности восприятия проблемы туберкулеза врачами первичного звена здравоохранения // Туберкулез и болезни легких. – 2020. – № 1. – С. 41-44.
10. Чичановская Л.В. Клинические особенности и патогенетические механизмы поражения периферической нервной системы при впервые выявленном туберкулезе: Дис. … канд. мед. наук. – Саратов, 2002. – 114 с.

Сведения об авторах

Кобулашвили Мария Гивиевна *– заведующая туберкулезным легочным педиатрическим отделением № 1 ГБУЗ «МНПЦ борьбы с туберкулезом» ДЗМ, кандидат медицинских наук*
Адрес: 107014, г. Москва, ул. Стромынка, д. 10
Тел. 8 (499) 268-26-96
e-mail: kobu66@mail.ru

Севостьянова Татьяна Александровна *– заведующая детским консультационно-диагностическим отделением ГБУЗ «МНПЦ борьбы с туберкулезом» ДЗМ, доктор медицинских наук*
Адрес: 107014, г. Москва, ул. Стромынка, д. 10
Тел. 8 (499) 268-26-21
e-mail: SevostyanovaTA@zdrav.mos.ru

УДК 616-08::[616.24-002.5+615.015.8+591.444]

ЛЕЧЕНИЕ БОЛЬНОГО ТУБЕРКУЛЕЗОМ ОРГАНОВ ДЫХАНИЯ С МНОЖЕСТВЕННОЙ ЛЕКАРСТВЕННОЙ УСТОЙЧИВОСТЬЮ МИКОБАКТЕРИЙ ТУБЕРКУЛЕЗА И ДИФФУЗНЫМ ТОКСИЧЕСКИМ ЗОБОМ

А.С. Полякова, Т.Р. Багдасарян, В.В. Романов, А.Э. Эргешов

ФГБНУ «Центральный научно-исследовательский институт туберкулеза», г. Москва

THE CASE OF SUCCESSFUL TREATMENT OF TUBERCULOSIS PATIENT WITH MULTIDRUG RESISTANT *M. TUBERCULOSIS* AND DIFFUSE TOXIC GOITER

A.S. Polyakova, T.R. Bagdasaryan, V.V. Romanov, A.E. Ergeshov

Представлен случай успешного лечения больной туберкулезом с множественной лекарственной устойчивостью микобактерий и токсическим диффузным зобом. Разобраны трудности диагностики и формирования учитывающей микробиологические и клинические факторы схемы лечения, включая оперативное вмешательство на завершающем этапе.

***Ключевые слова**: туберкулез, множественная лекарственная устойчивость, лечение туберкулеза, диффузный токсический зоб*

Presented the case of successful treatment of tuberculosis patient with multidrug resistant M. tuberculosis and diffuse toxic goiter. The difficulties of diagnostic and management are analysed until surgery as the ending stage of treatment.

***Keywords**: tuberculosis, multidrug resistance, treatment of tuberculosis, diffuse toxic goiter*

На сегодняшний день туберкулез является мировой проблемой. По наиболее вероятным оценкам, в 2017 году туберкулезом, вызванным микобактериями (МБТ), устойчивым к наиболее эффективному препарату первой линии – рифампицину, в разных странах мира заболело 558 000 человек (диапазон значений: 483 000–639 000 человек), причем в 82% случаев речь шла о туберкулезе с множественной лекарственной устойчивостью (МЛУ) [1]. Лечение таких пациентов является проблемой, решить которую до конца не удается. По данным Всемирной организации здравоохранения, в настоящее время успешно лечатся только 54% больных туберкулезом с МЛУ МБТ и 33% – с широкой лекарственной устойчивостью (ШЛУ) МБТ [1]. Недостаточно высокая эффективность лечения этих больных связана с несвоевременным выявлением туберкулеза, устойчивостью МБТ к противотуберкулезным препаратам, снижением реактивности организма, наличием сопутствующих заболеваний и развитием нежелательных явлений противотуберкулезной химиотерапии.

Существуют так называемые «группы риска» нежелательных явлений. Высокий риск развития нежелательных явлений имеют больные сопутствующими заболеваниями, иммунокомпрометированные лица, больные с распространенными, деструктивными остропрогрессирующими туберкулезными процессами, пациенты пожилого, старческого, детского и подросткового возрастов, беременные, страдающие наркоманией и алкоголизмом, работники медицинских учреждений и имеющие отягощенный аллергоанамнез.

Некоторые сопутствующие заболевания, например, сахарный диабет и заболевания щитовидной железы, не только способствуют развитию нежелательных явлений, но и осложняют течение туберкулеза и сопутствующей патологии [2].

С учетом важной роли тиреоидных гормонов в регуляции многих метаболических процессов сдвиги тиреоидного статуса существенным образом отражаются на функциональном состоянии всех органов и систем, течении и прогнозе различных заболеваний, что относится и к туберкулезу органов дыхания [3, 4, 5].

Мы приводим клинический случай лечения больной туберкулезом органов дыхания с МЛУ МБТ и диффузным токсическим зобом.

Рис. 1. КТ органов грудной клетки больной А. при поступлении в клинику (от 18.07.2018 г.). Пояснения – в тексте

Пациентка А., 31 год, впервые обратилась в клинику в августе 2018 года.

Анамнез. Пациентка работает художником по песку, не имеет вредных привычек. Аллергологический анамнез не отягощен, ВИЧ-статус отрицательный. В детском возрасте был диагностирован хронический аутоиммунный тиреоидит. В течение нескольких лет проводилась терапия левотироксином, который был отменен 14 лет назад. Ранее туберкулезом не болела, контакт с больным туберкулезом отрицает. Последнее флюорографическое обследование проходила перед планированием беременности в 2014 году. Роды прошли без осложнений.

После родов у больной появились жалобы на эпизоды затрудненного дыхания, сухие свистящие хрипы в грудной клетке. Пациентка была консультирована пульмонологом, назначена ингаляционная терапия беродуалом до 6 доз в день. При рентгенологическом обследовании были выявлены очаги в левом легком: кальцинированный в верхней доле и меньшей плотности – в C_6. Пациентка была дообследована в противотуберкулезном диспансере, диагноз туберкулеза исключен.

Весной 2018 года эпизоды затрудненного дыхания участились. В июле 2018 года выполнена компьютерная томография органов грудной клетки (КТ ОГК), у больной выявлен инфильтрат и очаг Гона в верхней доле левого легкого, сохранялись кальцинированные очаги в C_6. В анализах мокроты кислотоустойчивые микроорганизмы (КУМ) не выявлены, ДНК МБТ не обнаружена. На основании выявленных изменений был заподозрен инфильтративный туберкулез. 28.08.2018 г. пациентка была госпитализирована в ФГБНУ «Центральный НИИ туберкулеза» для уточнения диагноза.

При поступлении больная жаловалась на приступообразный кашель с выделением слизистой мокроты, затрудненное (преимущественно в утренние часы) дыхание, слабость, периодическую заложенность носа.

На КТ ОГК от 18.07.2018 г. сохранялись очаги и инфильтративно-гиповентиляционные изменения в C_{1-2} левого легкого. Визуализированы деформированные бронхи. В участках уплотнения легочной ткани в C_{1-2}, C_3, C_6 левого легкого – мелкие кальцинаты, центрилобулярные очаги. Междольковый интерстиций уплотнен, междолевая плевра инфильтрирована. Жидкости в плевральных полостях и перикарде нет (рис. 1).

С учетом данных КТ ОГК, отрицательных анализов на МБТ, наличия контакта с песком, клинической картины в дифференциально-диагностический ряд были включены: экзогенный аллергический альвеолит, инфильтративный туберкулез, микобактериоз легких.

При поступлении в клиническом анализе крови: гемоглобин 127 г/л, эритроциты 4,97 × 10^{12}/л, тромбоциты 227 × 10^9/л, лейкоциты 5,3 × 10^9/л, палочкоядерных нейтрофилов 1%, сегментоядерных – 58%, эозинофилов – 1%, лимфоцитов – 32%, СОЭ (по Вестергрену) – 19 мм/час. При биохимическом исследовании крови выявлено повышение АЛТ до 32,2 Ед/л, остальные показатели в пределах нормы.

На ЭКГ синусовый ритм, частота сердечных сокращений – 72 в мин., признаки гипертрофии правого предсердия. Показатели спирометрии в норме (ЖЕЛ – 92,1% от должной величины, $ОФВ_1$ – 83,1%, индекс Тиффно – 94,6%). Газы крови, показатели кислотно-щелочного состояния – в норме.

В анализе мокроты на неспецифическую микрофлору была выявлена *Neisseria subflava* 14 × 10^9/мл, чувствительная к цефтриаксону, цефоперазону, карбопенему, моксифлоксацину.

В анализах мокроты трехкратно КУМ и ДНК МБТ не были обнаружены, результаты пробы Манту с 2ТЕ и пробы с аллергеном туберкулезным рекомбинантным сомнительные (гиперемия 7 мм).

При цитологическом исследовании мокроты КУМ не найдены, в препаратах на фоне слизи отмечены альвеолярные макрофаги разной степени сохранности, разрозненные нейтрофилы с признаками деструкции, единичные лимфоциты в полях зрения, клетки цилиндрического, мерцательного и плоского эпителия, неспецифическая микробная флора.

На КТ ОГК от 14.09.2018 г., по сравнению с КТ ОГК от 18.07.2018 г., в верхушке левого легкого появился участок инфильтрации размерами 7,8 × 8 мм (рис. 2).

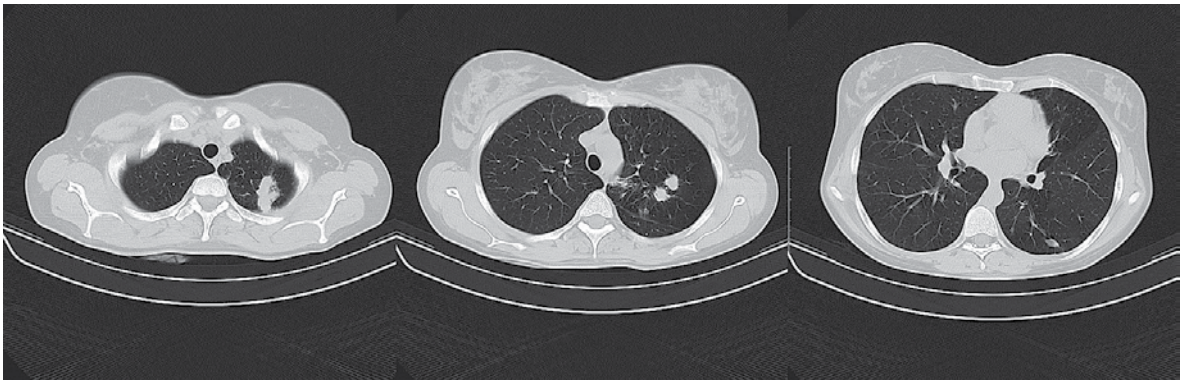

Рис. 2. КТ органов грудной клетки больной А. от 14.09.2018 г. Пояснения – в тексте

06.09.2019 г. пациентке проведена бронхоскопия с бронхоальвеолярным лаважем (БАЛ). Осмотр трахеи и бронхов выявил субтотальный рубцовый стеноз верхнедолевого бронха слева. При молекулярно-генетическом исследовании жидкости БАЛ была обнаружена ДНК МБТ, с помощью тест-системы «Амплитуб-МЛУ-РВ» (НПК СИНТОЛ, Россия) установлена лекарственная устойчивость МБТ к изониазиду и рифампицину. Одновременно был получен положительный посев мокроты на МБТ.

На основании данных обследования был установлен диагноз: **Инфильтративный туберкулез верхней доли левого легкого, МБТ (–), МЛУ МБТ (ЛУ к изониазиду и рифампицину).**

Пациентка была переведена в отделение фтизиатрии, где в соответствии с данными о лекарственной устойчивости МБТ начата противотуберкулезная химиотерапия по IV режиму: амикацин – 0,75, циклосерин – 0,5, левофлоксацин – 0,75, пиразинамид – 1,5 (указаны суточные дозы). Лечение проводили на фоне витаминотерапии (витамины B_1, B_6), нейрометаболической терапии (глицин, глутаминовая кислота), гепатопротекторов (силимарин, метионин) и ингаляционной терапии ипратропия бромидом (2 раза в сутки).

В ноябре 2018 года, через 2 месяца после начала противотуберкулезной химиотерапии, было зафиксировано повышение АЛТ до 664 Ед/л, АСТ до 640 Ед/л, гамма-глутамилтрансферазы (ГГТ) до 103 Ед/л. Противотуберкулезные препараты были отменены, начата гепатопротекторная и дезинтоксикационная терапия. После месяца симптоматической терапии отмечено снижение АЛТ до 151,4 Ед/л, АСТ до 119,8 Ед/л, ГГТ до 72,8 Ед/л. Была возобновлена противотуберкулезная химиотерапия: амикацин – 0,75, циклосерин – 0,5, левофлоксацин – 0,75; пиразинамид был исключен из схемы лечения в связи с выраженной гепатотоксичностью.

В процессе лечения возникли жалобы на боли по ходу сухожилий рук и ног. В связи с развитием тендинита проведена коррекция терапии – левофлоксацин был заменен на спарфлоксацин (0,2 в сутки).

В октябре 2018 года у больной появились жалобы на перепады настроения, раздражительность, периодические приступы тахикардии, которые возникали при эмоциональной нагрузке, частые головные боли. Была консультирована неврологом, рекомендовано дополнительное обследование.

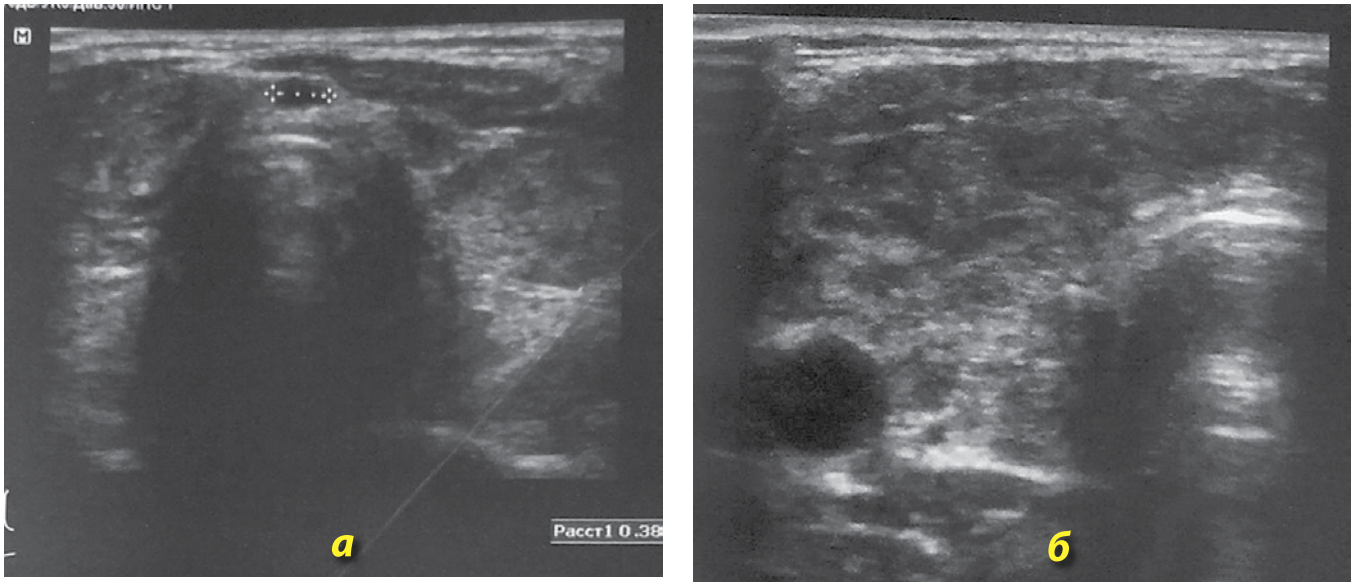

Рис. 3 (а, б). УЗИ щитовидной железы больной А. (от 13.11.2018 г.). Пояснения – в тексте

Рис. 4. КТ органов грудной клетки больной А. от 20.12.2018 г. Пояснения – в тексте

С учетом отягощенного эндокринологического анамнеза, психоэмоционального напряжения, приступов тахикардии в ноябре 2018 года проведено УЗИ щитовидной железы. При УЗИ визуализированы гипоэхогенные очаги в обеих долях и гипоэхогенное образование в перешейке (рис. 3).

При лабораторном исследовании выявлено повышение тироксина свободного (Т4) до 22,4 пмоль/л, трийодтиронина свободного (Т3) до 8,1 пмоль/л, содержание тиреотропного гормона (ТТГ) – менее 0,0025 мЕд/л, уровень антител к тиреоидной пероксидазе – более 1000 Ед/мл. Была консультирована эндокринологом, установлен диагноз: Диффузный токсический зоб I ст., манифестное течение, декомпенсация. Назначена терапия тирозолом по 20 мг в день, но в связи с появлением постоянной тахикардии до 100 в мин по рекомендации эндокринолога доза тирозола была вскоре снижена до 15 мг в день.

После коррекции противотуберкулезной химиотерапии и начала лечения сопутствующей патологии переносимость противотуберкулезной химиотерапии была удовлетворительной.

Через три месяца после начала противотуберкулезной химиотерапии и через один месяц от момента возобновления противотуберкулезной химиотерапии на КТ ОГК отмечено частичное рассасывание интерстициальной инфильтрации в верхней доле левого легкого (рис. 4).

В анализах мокроты от октября 2018 года рост МБТ не выявлен, от ноября 2018 года – КУМ, ДНК МБТ не обнаружены, рост МБТ не выявлен. При исследовании мокроты рост неспецифической микрофлоры не обнаружен. В клиническом анализе крови: гемоглобин 129 г/л, эритроциты 4,9 × 10^{12}/л, тромбоциты 236 × 10^{9}/л, лейкоциты 5,5 × 10^{9}/л, палочкоядерных нейтрофилов – 1%, сегментоядерных – 58%, эозинофилов – 2%, лимфоцитов – 28%, СОЭ – 9 мм/час. В биохимическом анализе крови АЛТ – 52,5 Ед/л, билирубин общий – 16,4 Ед/л, АСТ – 59,9 Ед/л, креатинин – 75 мкмоль/л, мочевина – 4,3 ммоль/л.

На ЭКГ синусовый ритм, ЧСС 72 в мин., признаки гипертрофии правого предсердия. По данным спирометрии, отмечено увеличение ЖЕЛ до 99,7%, ОФВ$_1$ до 88,5%, индекса Тиффно – до 92,9% должных значений.

После 7 месяцев лечения на КТ ОГК от 04.03.2019 г. отмечена разнонаправленная динамика: увеличение участка инфильтрации в C_6 левого легкого до 1,6 × 2,2 см (ранее – 0,8 × 1,5 см); в верхних отделах C_{1-2} левого легкого размеры фокуса уменьшились с 3,1 × 2,4 × 1,9 до 2,8 × 1,3 × 1,3 см. В нижележащих отделах C_{1-2} левого легкого уменьшились размеры очагов (часть из них рассосалась) и фокусов размерами до 1,4 × 1,1 × 0,7 см (ранее 1,5 × 1,4 × 1,2 см), 1,1 × 0,7 × 1,0 см (ранее 1,6 × 1,3 × 1,4 см), 2,0 × 0,5 × 0,5 см (ранее 2,3 × 1,1 × 1,1 см). Отмечались уплотнения и некоторое уменьшение размеров разнокалиберных очагов средней плотности в C_{4-5}, C_6, C_{10} левого легкого. В C_8 левого легкого сохранялся мелкий кальцинат. В C_{10} правого легкого рассосался определявшийся ранее одиночный очаг (рис. 5).

Рис. 5. КТ органов грудной клетки больной А. от 04.03.2019 г. Пояснения – в тексте

Рис. 6. КТ органов грудной клетки больной А. от 01.04.2019 г. Пояснения – в тексте

В анализах мокроты КУМ и ДНК МБТ не обнаружены, посев мокроты на МБТ от февраля 2019 года роста не выявил. Изменения расценены как неспецифическое воспаление, и назначен кларитромицин в дозе 1,0 в сутки.

На КТ ОГК от 01.04.2019 г. при сравнении с данными от 04.03.2019 отмечено уменьшение участка инфильтрации в C_6 левого легкого до 1,4 × 1,0 см (ранее до 2,2 × 1,6 см), формирование туберкулемы. В верхних отделах C_{1-2} левого легкого сохранялся фокус прежних размеров. В нижележащих отделах S_{1-2} левого легкого – дальнейшее уплотнение очаговых и фокусных образований. Дальнейшее уплотнение разнокалиберных очагов средней плотности в C_{4-5}, C_6, C_{10} левого легкого (рис. 6).

С учетом волнообразного течения процесса, формирования множественных туберкулем в левом легком, пациентке было рекомендовано хирургическое лечение.

22.04.2019 г. выполнена операция – ВАТС комбинированная резекция левого легкого (S_{1-2} с частью S_6). Послеоперационный период проходил без осложнений. При гистологическом исследовании в удаленном участке легкого обнаружено большое количество крупных очагов казеозного некроза, слоистого вида, окруженных соединительнотканной капсулой с немногочисленными эпителиоидноклеточными гранулемами по периферии, разного возраста, с наличием лимфоидного инфильтрата, местами с образованием лимфонодулей. В единичных очагах визуализировался диффузный лимфолейкоцитарный инфильтрат с гранулематозной реакцией. Внутренний слой капсулы, отграничивающий большинство очагов, был без воспалительной инфильтрации. В прилежащей легочной ткани отмечалось небольшое количество разновеликих и разновозрастных гранулем, часть из которых с фокусами казеозного некроза. В ткани лимфатического узла отмечались обеднение лимфоидной ткани, умеренная гиперплазия немногочисленных фолликулов, явления синусового гистиоцитоза. Гранулематозной реакции не выявлено. Заключение: картина множественных туберкулем в легочной ткани с признаками умеренно выраженной активности туберкулезного воспаления.

При исследовании операционного материала была выявлена ДНК МБТ, чувствительных к фторхинолонам и устойчивых к рифампицину и изониазиду. Противотуберкулезная химиотерапия не требовала коррекции и была продолжена в том же объеме.

С учетом положительной динамики в виде повышения ТТГ до 0,233 мЕд/л и нормализации уровня Т4 (10,27 пмоль/л) была проведена коррекция лечения – снижение дозы тирозола до 5 мг в сутки. За время лечения в хирургическом отделении явлений непереносимости химиотерапии не наблюдали.

По данным рентгенологического обследования органов грудной клетки от 23.05.2019 г.: состояние после комбинированной резекции левого легкого. Отмечается рассасывание плеврального выпота и фибринозных наложений. Степени смещения органов средостения влево сохраняются прежними. Дополнительных очаговых и инфильтративных изменений в легких не выявлено.

На ЭКГ синусовый ритм, частота сердечных сокращений 75 в мин., признаки гипертрофии правого предсердия. При спирографии (16.05.2019 г.) – умеренное снижение вентиляционной способности легких по обструктивному типу.

Пациентка в удовлетворительном состоянии была выписана для продолжения лечения в условиях санатория с диагнозом: Состояние после комбинированной резекции левого легкого (резекции C_{1-2} с частью C_6) от 22.04.2019 г. по поводу туберкулем. МБТ (–), МЛУ МБТ (R, H), диффузный токсический зоб I ст., манифестное течение, компенсация.

После выписки рекомендовано продолжить лечение (указаны суточные дозы): амикацин – 1,0 в/м, циклосерин – 0,75, спарфлоксацин – 0,4, пиридоксин и цианокобаломин – по 0,2 в день, силимарин – 0,140 × 3 раза в день, глицин – 0,3 в день, глутаминовая кислота – 1,0, тирозол – 5 мг.

При контрольной КТ ОГК в июле 2019 г.: состояние после комбинированной резекции левого легкого (C_{1-2} с частью C_6). Свежих очаговых и инфильтративных изменений в легких не выявлено.

Заключение

Данное клиническое наблюдение демонстрирует этапы диагностики, дифференциальной диагностики и лечения больного туберкулезом с множественной лекарственной устойчивостью микобактерий туберкулеза и сопутствующим диффузным токсическим зобом.

Литература

1. Global tuberculosis report 2018. WHO/CDS/TB/2018.20. – Geneva: World Health Organization, 2018. Licence: CC BY-NC-SA 3.0 IGO. [Электронный ресурс] URL: https://apps.who.int/iris/bitstream/handle/10665/274453/9789241565646-eng.pdf?ua=1&ua=1 (Дата обращения 12.12.2019).

2. Татаринова И.В. Функциональное состояние щитовидной железы при туберкулезе: Автореферат дисс. … канд. мед. наук. – Москва, 1959. – С. 3-15.

3. Герман А.О., Тодоріко Л.Д., Бойко А.В. Функціональний стан щитоподібної залози при туберкульозі легень – сучасний стан проблеми // Буковинський медичний вісник. – 2012. – № 3. – С. 132-135.

4. Тодорико Л.Д., Еременчук И.В., Батрановская С.А. и др. Динамика показателей эндогенной интоксикации при мультирезистентном туберкулезе легких с деструктивными изменениями // Актуальная инфектология. – 2014. – № 4. – С. 55-58.

5. Тодорико Л.Д. Роль тиреоидных гормонов и кортизола в развитии анемического синдрома при хронических обструктивных заболеваниях легких у больных старших возрастных групп // Материалы 1-го Съезда терапевтов Забайкальского края. – Чита: РИЦ ЧГМА, 2013. – С. 71-75.

Сведения об авторах

***Полякова Анжела Сергеевна** – младший научный сотрудник отдела фтизиатрии ФГБНУ «Центральный НИИ туберкулеза»*

Адрес: 129128, г. Москва, Яузская аллея, д. 2, стр. 3
Тел. 8 (499) 785-90-52
e-mail: angelamdid@yandex.ru

***Багдасарян Татевик Рафиковна** — заведующая 1-м терапевтическим отделением ФГБНУ «Центральный НИИ туберкулеза», кандидат медицинских наук*

Адрес: 129128, г. Москва, Яузская аллея, дом 2, стр. 3
Тел. 8 (499) 785-90-52
e-mail: norair04@mail.ru

***Романов Владимир Викторович** – заведующий отделом фтизиатрии ФГБНУ «Центральный НИИ туберкулеза», доктор медицинских наук, профессор*

Адрес: 129128, г. Москва, Яузская аллея, д. 2, стр. 3
Тел. 8 (499) 785-90-52
e-mail: romanov-vladimir-vik@yandex.ru

***Эргешов Атаджан Эргешович** – директор ФГБНУ «Центральный НИИ туберкулеза», доктор медицинских наук, профессор*

Адрес: 129128, г. Москва, Яузская аллея, д. 2, стр. 3
Тел. 8 (499) 785-90-52
e-mail: cniit@ctri.ru

УДК 616-08::[616.24-002.5+615.015.8+616.72-002.772]

ИЗЛЕЧЕНИЕ СТЕРОИДНОГО ДЕСТРУКТИВНОГО ТУБЕРКУЛЕЗА ЛЕГКИХ С МНОЖЕСТВЕННОЙ ЛЕКАРСТВЕННОЙ УСТОЙЧИВОСТЬЮ МИКОБАКТЕРИЙ У БОЛЬНОЙ С РЕВМАТОИДНЫМ АРТРИТОМ

О.Г. Челнокова[1], А.А. Баранов[1], Таххан Абдулраззак[2], Е.В. Караганова[2], Е.Н. Поршнева[2]

SUCCESSFUL TREATMENT OF STEROID DESTRUCTIVE PULMONARY TUBERCULOSIS WITH MDR MBT IN PATIENTS WITH RHEUMATOID ARTHRITIS

O.G. Chelnokova, A.A. Baranov, Tahhan Abdulrazzak, E.V. Karaganov, E.N. Porshneva

Лечение стероидного туберкулеза у больных ревматоидным артритом сопряжено с большими трудностями. Представлен клинический пример успешного излечения больной со стероидным деструктивным туберкулезом, развившимся на фоне самостоятельного бесконтрольного приема стероидных препаратов по поводу ревматоидного артрита. При выявлении исходного иммунодефицита с резким снижением уровня неоптерина, отражающего эффективность фагоцитоза, в лечение был включен глутамил-цистеинил-глицин динатрия. Сформирован режим противотуберкулезной химиотерапии в соответствии со спектром лекарственной устойчивости микобактерий туберкулеза, в том числе с использованием бедаквилина. Одновременно был назначен прием метотрексата в связи с сопутствующим ревматоидным артритом. Переносимость лечения была хорошей. Закрытие полости распада отмечено через 5 месяцев. Улучшились показатели иммунного статуса, увеличился уровень неоптерина. На фоне проводимой терапии ухудшения течения ревматоидного артрита не произошло. Достигнуто клиническое излечение туберкулеза легких с формированием малых остаточных изменений в виде единичных плотных очагов и участков пневмосклероза.

***Ключевые слова**: стероидный туберкулез, множественная лекарственная устойчивость, ревматоидный артрит, неоптерин, глутамил-цистеинил-глицин динатрия, излечение туберкулеза*

Steroid tuberculosis in rheumatoid arthritis patients is a difficulty in treatment. We present a clinical example of a successful cure of a patient with steroid destructive tuberculosis developed against the background of uncontrolled treatment with steroid drugs rheumatoid arthritis. When the initial immunodeficiency with a sharp decrease in neopterin level was detected, glutamyl-cysteinyl-glycine dinatria was included in the treatment. Chemotherapy is organized according to the spectrum of drug resistance, including using bedaquiline. There was good tolerance of treatment. The decay cavity is closed after 5 months. Immune status indicators have improved, including neopterin. Against the background of anti-tuberculosis treatment, no deterioration in the course of rheumatoid arthritis was observed. Clinical recovery of tuberculosis with small residual changes has been achieved.

***Keywords**: steroid tuberculosis, rheumatoid arthritis, neopterin, glutamyl-cysteinyl-glycine dinatria, treatment of tuberculosis*

Все чаще фтизиатры сталкиваются с полиморбидными пациентами с туберкулезом и тяжелыми сопутствующими заболеваниями, диагностика и лечение которых не укладывается в действующие стандарты в связи со сложной клинической ситуацией. Развитие туберкулеза у больных с системными заболеваниями соединительной ткани на фоне иммуносупрессивной терапии представляет собой одну из актуальных проблем как для фтизиатрии, так и для ревматологии [1, 4]. Риски заболевания туберкулезом повышаются при использовании иммуносупрессивной терапии более месяца, при этом отмечают острое начало, выраженную интоксикацию, тяжелое течение туберкулеза с развитием деструктивного поражения легких и генерализованных форм специфического процесса [1, 5]. Лечение туберкулеза у данной категории больных

[1] ФГОУ ВПО «Ярославский государственный медицинский университет» Минздрава России.
[2] ГБУЗ Ярославской области «Ярославская областная клиническая туберкулезная больница».

довольно затруднено. С одной стороны, необходимо продолжать иммуносупрессивную терапию для снижения активности системного заболевания, с другой – в условиях медикаментозно-индуцированного иммунодефицита не происходит достаточного отграничения специфического процесса, что в свою очередь оказывает влияние на результаты лечения больных туберкулезом с сочетанной патологией указанного характера.

В своей практике мы получили положительный опыт клинического излечения больной инфильтративным туберкулезом легких с распадом и множественной лекарственной устойчивостью (МЛУ) *M. tuberculosis* (МБТ) с ревматоидным артритом. В комплексное лечение после консилиума с ревматологом был включен иммуностимулятор глутамил-цистеинил-глицин динатрия. В литературе имеется неоднозначное отношение к применению иммуностимуляторов у больных аутоиммунными заболеваниями. Согласно ранее существующим классическим подходам к иммунотерапии, аутоиммунные процессы являются противопоказанием для применения иммуностимуляторов. В то же время в лечении ревматоидного артрита с успехом использовали иммуностимулятор левамизол, имеются сообщения об успешном применении полиоксидония [2]. В противопоказаниях к глутамил-цистеинил-глицин динатрию отсутствуют аутоиммунные процессы, ревматоидный артрит. При этом иммунопрепараты включены в Федеральные клинические рекомендации по диагностике и лечению туберкулеза органов дыхания (2014) в качестве патогенетической терапии.

Настоящее клиническое наблюдение демонстрирует возможности индивидуализированного подхода к лечению деструктивного туберкулеза легких у пациентки с МЛУ МБТ и сопутствующим ревматоидным артритом в виде использования сочетанной терапии, включающей противотуберкулезную терапию с назначением бедаквилина и других резервных противотуберкулезных препаратов, иммуностимулирующие патогенетические средства в виде глутамил-цистеинил-глицин динатрия при одновременном применения иммуносупрессивной терапии метотрексатом для лечения ревматоидного артрита.

Больная Л., 35 лет.

Анамнез. С детства страдала ювенильным ревматоидным артритом. Более 15 лет у ревматолога не наблюдалась, лечение не получала. При болях в суставах самостоятельно принимала нестероидные противовоспалительные препараты и глюкокортикостероиды. Образование высшее экономическое. Работала директором магазина непродовольственных товаров. Жила одна в благоустроенной квартире. Детей нет. Из вредных привычек – курение по полпачки сигарет в день. В течение 3 месяцев отмечала ухудшение самочувствия, слабость, похудание на 5 кг, снижение аппетита, повышение температуры тела по вечерам до 37,5 °С, затем – до 38 °С, кашель со слизистой мокротой. Обратилась к терапевту, в течение двух недель обследовалась и лечилась по поводу обострения ревматоидного артрита. После выполнения флюорографии заподозрен туберкулез, направлена к фтизиатру. Контакты с больными туберкулезом отрицала, предыдущее флюорографическое обследование проходила более трех лет назад.

При поступлении в противотуберкулезный стационар состояние средней тяжести с умеренно выраженной интоксикацией (субфебрильная температура, бледность кожи с землистым оттенком), дефицитом массы тела (рост 158 см, вес 43 кг, индекс массы тела 17 кг/м^2). Бронхолегочный синдром в виде кашля с небольшим количеством слизистой мокроты, единичных влажных хрипов над верхушкой левого легкого. Частота дыхания – 16 в мин., частота сердечных сокращений – 84 в мин., АД – 100/60 мм рт. ст. При осмотре обращали на себя внимание деформированные суставы кистей на обеих руках. При этом больная отмечала наличие кратковременной утренней скованности в суставах рук в течение 10–15 минут. При объективном обследовании другой патологии не выявлено.

В гемограмме лабораторные признаки выраженного эндотоксикоза: эритроциты – 4,24 × 10^{12}/л, гемоглобин – 117 г/л, лейкоциты – 8,1 × 10^9 /л, эозинофилы – 3%, нейтрофилы сегментоядерные – 65%, базофилы – 1%, моноциты – 5%, СОЭ – 30 мм в час. Глюкоза крови – 5,4 ммоль/л. В биохимическом анализе крови выявлено резкое повышение С-реактивного белка до 20,1 мг/л, общий белок – 77 г/л, альбумин – 40,1 г/л, общий билирубин – 10 мкмоль/л, креатинин – 65 мкмоль/л, мочевина – 3,8 ммоль/л, АСТ – 20 Ед/л, АЛТ – 12 Ед/л. Анализ крови на ВИЧ и вирусные гепатиты отрицательный. Функция внешнего дыхания в пределах нормы. УЗИ брюшной полости и почек, фибробронхоскопия, ЭКГ – без патологии. Осмотрена офтальмологом, ЛОР-врачом, неврологом – сопутствующей патологии не выявлено.

На обзорной рентгенограмме и серии томограмм в верхних отделах левого легкого определяется интенсивное неоднородное затемнение C_{1-2} с полостью распада 4,5 × 5,0 см с очагами вокруг (рис. 1 а, б).

В мокроте методом ПЦР выявлена ДНК микобактерий туберкулеза с устойчивостью к изониазиду и рифампицину. В мокроте выявлены кислотоустойчивые микобактерии в значительном количестве.

Клинический диагноз: **Инфильтративный туберкулез C_{1-2} левого легкого в фазе распада и бронхогенного обсеменения. МБТ(+), МЛУ МБТ по ПЦР (устойчивость к изониазиду и рифампицину). IA ГДУ МБТ(+).**

Сопутствующее заболевание (по консультации ревматолога): Хронический ревматоидный артрит серонегативный, негативный АЦЦП. Полиартрит, активность II степени, поздняя стадия. Функциональная недостаточность суставов I стадия. Назначена базисная терапия метотрексатом 15 мг в неделю.

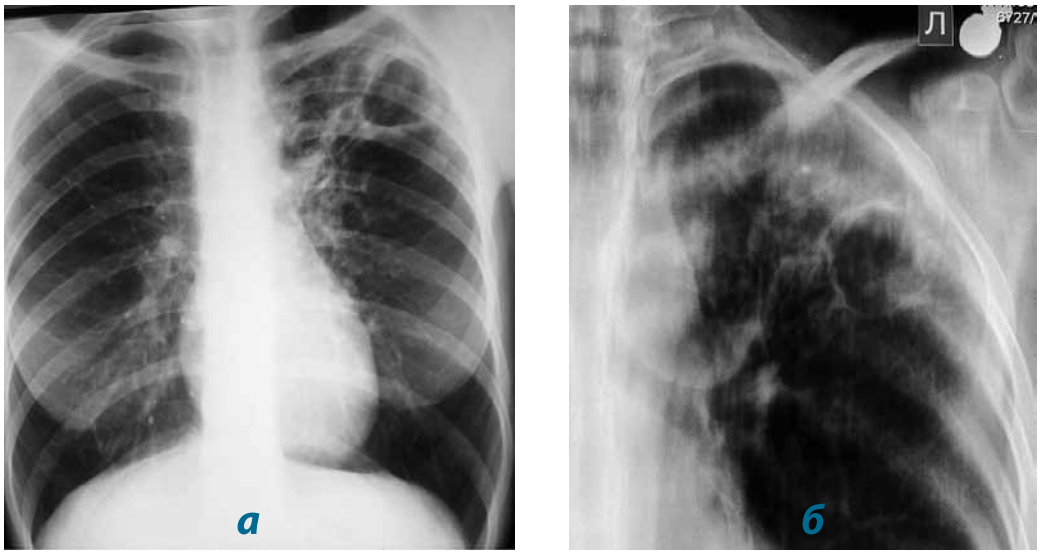

Рис. 1. Обзорная рентгенограмма (а) и томограмма верхних отделов правого легкого (б) пациентки Л. на момент выявления туберкулеза. Пояснения – в тексте

С учетом данных ПЦР о выявлении МЛУ в течение 1,5 месяца проводили противотуберкулезное лечение по IV эмпирическому режиму химиотерапии с учетом веса пациентки, составлявшего 43 кг: амикацин – 0,75 (здесь и далее – суточные дозы), циклосерин – 0,5, ПАСК – 8,0, левофлоксацин – 0,75, протионамид – 0,5. Через 2 месяца амикацин заменен на пиразинамид в суточной дозе 1,0.

Проводилась патогенетическая терапия: внутривенные инфузии реамберина (500,0 № 5), раствора Рингера (400,0 № 3).

Проба с аллергеном туберкулезным рекомбинантным – отрицательная. В начале лечения выполнено исследование иммунного статуса: лейкоциты 4,5 × 10^9/л, лимфоциты – 24,7%, лимфоциты – 1,1 × 10^9/л, Т-лимфоциты (CD3+) – 86%, Т-лимфоциты (CD3+) – 0,95 × 10^9/л, Т-хелперы(CD3/4+) – 56,2%, Т-хелперы(CD3/4+) – 0,62 × 10^9/л, Т-цитотоксические (CD3/8+) – 30,3%, Т-цитотоксические (CD3/8+) – 0,33 × 10^9/л, иммунорегуляторный индекс CD4/CD8 – 1,88. Неоптерин – 0,03 нмоль/л (норма 0–10,0 нмоль/л). Учитывая, что у больной имелся инфильтративный туберкулез легких с распадом и бактериовыделением, полученные данные расценены как выраженный вторичный иммунодефицит в виде снижения содержания Т-лимфоцитов-хелперов и снижения фагоцитоза.

Неоптерин, который вырабатывается при эффективном фагоцитозе макрофагами, в условиях активного туберкулеза должен повышаться [3, 6, 7], у больной он почти отсутствовал. Как клиническое подтверждение иммунодефицита у больной через неделю от начала лечения развился отрубевидный лишай на коже живота, спины и рук, а также герпетические высыпания на губах (проводили местную терапию). Учитывая прогностически неблагоприятное влияние иммунодефицита на течение туберкулезного процесса и одновременную необходимость проведения иммуносупрессивной терапии у данной больной, необходимо было решить вопрос о назначении иммуностимулирующей терапии, которая не повлияла бы на течение ревматоидного артрита у пациентки. Проведен консилиум с участием ревматолога, на котором рекомендовано начать через две недели противотуберкулезной терапии курс иммуностимуляции глутамил-цистеинил-глицин динатрием по схеме 60 мг в/м ежедневно 10 дней, далее – через день 20 доз. Переносимость лечения была хорошей. Клинические и лабораторные признаки интоксикации купированы в течение 2 месяцев, но бактериовыделение сохранялось после 3 месяцев лечения. В мокроте на жидких питательных средах через месяц выявлена лекарственная устойчивость МБТ к изониазиду, рифампицину, стрептомицину, этамбутолу. Лечение было продолжено в прежнем объеме. При рентгенологическом контроле получена небольшая положительная динамика в виде незначительного уменьшения инфильтрата и полости распада в размерах (рис. 2а, б).

Через 3 месяца получены результаты исследования лекарственной чувствительности МБТ на плотных средах, выявлена устойчивость к изониазиду, рифампицину, стрептомицину, канамицину, этамбутолу и протионамиду. Изменена схема лечения: капреомицин – 0,75, циклосерин – 0,5, ПАСК – 8,0, левофлоксацин – 0,75, пиразинамид – 1,0. Через месяц вместо капреомицина в схему лечения включен бедаквилин по стандартной 24-недельной программе. Принято решение о проведении повторного курса иммуностимуляции глутамил-цистеинил-глицин динатрием по схеме 60 мг в/м ежедневно в течение 10 дней, далее – через день в той же дозе (всего 20 доз). Переносимость лечения хорошая. Бактериовыделение прекращено через 4 месяца.

Симптомы ревматоидного артрита практически отсутствовали. Наблюдалась небольшая, непродолжительная

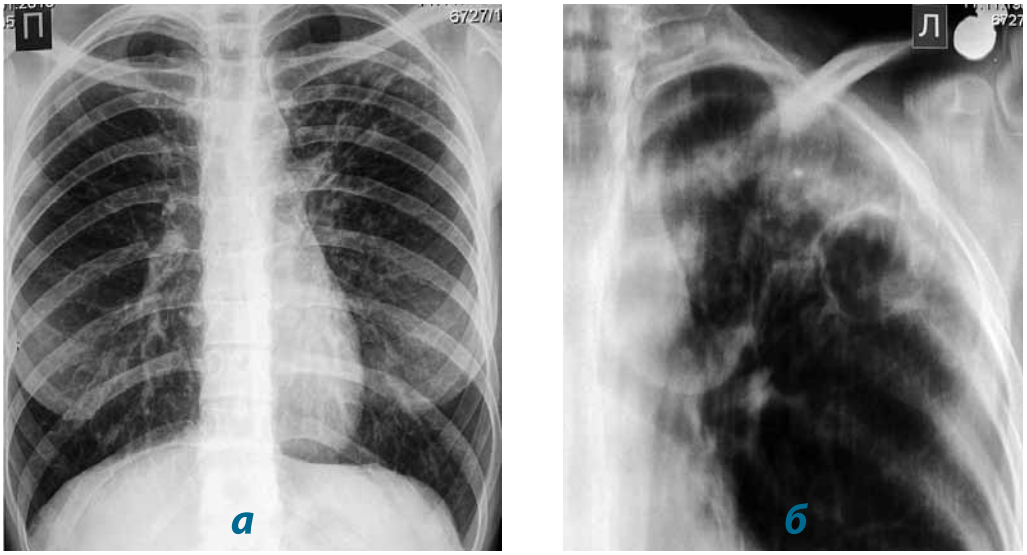

Рис. 2. Обзорная рентгенограмма (а) и томограмма верхних отделов правого легкого (б) пациентки Л. через 2 месяца лечения. Пояснения – в тексте

(до 15 минут) утренняя скованность в суставах кистей рук. В гемограмме в течение 4 месяцев сохранялась повышенная СОЭ до 20–25 мм в час.

При рентгенологическом исследовании через 5 месяцев констатировано закрытие полости распада, что подтверждено на компьютерной томографии (рис. 3а, б).

При иммунологическом исследовании наблюдались положительные сдвиги в виде активации клеточного иммунитета и фагоцитоза. Уровень неоптерина вырос до 12,8 нмоль/л. Лейкоциты – 7,2 × 10^9/л, лимфоциты – 22,5%, лимфоциты – 1,6 × 10^9/л, Т-лимфоциты (CD3+) – 78,7%, Т-лимфоциты (CD3+) – 1,26 × 10^9/л, Т-хелперы(CD3/4+) – 49,7%, Т-хелперы(CD3/4+) – 0,8 × 10^9/л, Т-цитотоксические (CD3/8+) – 29,0%, Т-цитотоксические (CD3/8+) – 0,46 × 10^9/л, иммунорегуляторный индекс CD4/CD8 – 1,74. Проба с аллергеном туберкулезным рекомбинантным – гиперергическая, папула 20 мм.

Интенсивная фаза противотуберкулезной терапии в стационаре была завершена, и больная выписана на амбулаторный этап для продолжения химиотерапии с диагнозом: Инфильтративный туберкулез C_{1-2} левого легкого в фазе рассасывания и уплотнения, МБТ (-), МЛУ МБТ.

Амбулаторно больная в течение 12 месяцев получала курс лечения по фазе продолжения режима IV: бедаквилин (по стандартной 24-недельной программе), пиразинамид – 1,0, циклосерин – 0,5, ПАСК – 9,0, левофлоксацин –0,5. Переносимость лечения удовлетворительная. Рентгенологической

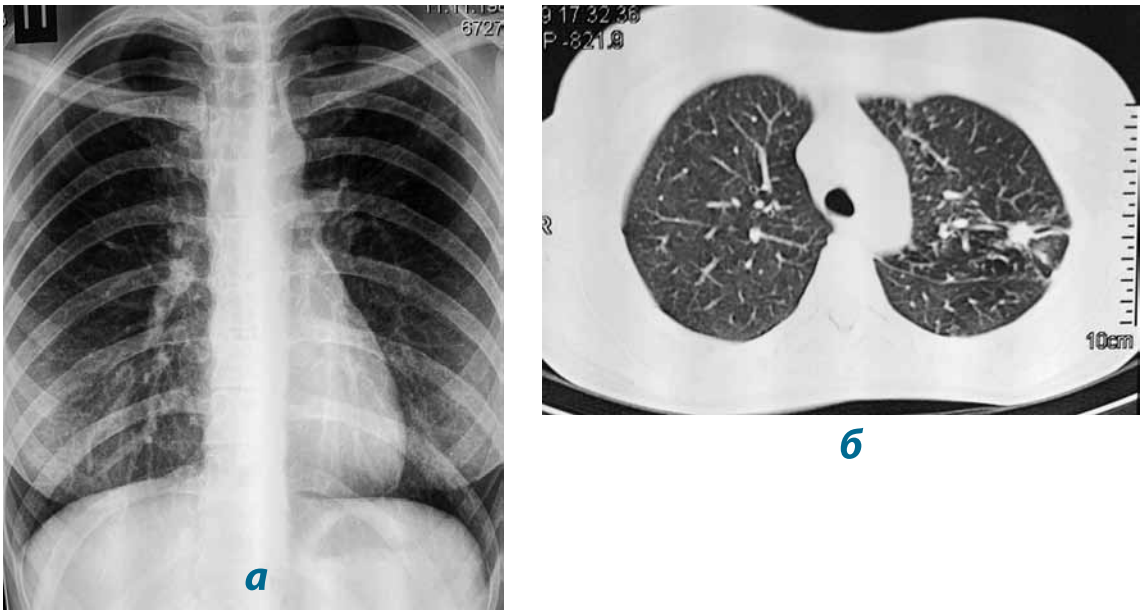

Рис. 3. Обзорная рентгенограмма (а) и компьютерная томограмма верхних отделов правого легкого (б) пациентки Л. через 5 месяцев лечения. Пояснения – в тексте

динамики процесса на 8-м, 10-м и 12-м месяце лечения не получено, что подтверждает клиническое излечение деструктивного туберкулеза с малыми остаточными изменениями в виде единичных плотных очагов и участков пневмосклероза в C_{1-2} левого легкого.

Заключение

Успешное излечение деструктивного туберкулеза у больной с системным воспалительным заболеванием на фоне иммуносупрессивной терапии оказалось возможным благодаря своевременной диагностике лекарственной устойчивости МБТ и применению адекватных режимов химиотерапии, в том числе с использованием бедаквилина. Важную роль сыграло проведение иммуностимулирующей терапии неоднократно на протяжении курса лечения туберкулеза. Применение иммуностимулятора глутамил-цистеинил-глицин динатрия не вызвало обострения аутоиммунного заболевания и позволило эффективно восстановить иммунную реактивность у больной на фоне приема метотрексата.

Литература

1. Байбородова Т.И., Байбородов И.П., Кирякина Н.В., Кукченко Г.А. Клинические проявления стероидного туберкулеза в современных условиях // Медицина в Кузбассе. – 2003. – № 1. – С. 30-31.

2. Иллек Я.Ю., Зайцева Г.А., Русских А.Г., Муратова Н.Г., Плюснина С.В., Мошанова Т.И., Исупова С.А., Грейс М. М., Галанина А.В. Иммуномодуляторы нового поколения и квантовая терапия в комплексном лечении больных ювенильным ревматоидным артритом // Вятский медицинский вестник. – 2004. – № 2–4. [Электронный ресурс] URL: https://cyberleninka.ru/article/n/immunomodulyatory-novogo-pokoleniya-i-kvantovaya-terapiya-v-kompleksnom-lechenii-bolnyh-yuvenilnym-revmatoidnym-artritom (Дата обращения 30.11.2019 г.).

3. Кибрик Б.С., Челнокова О.Г., Таххан А., Баранов А.А. Острое прогрессирование как фаза туберкулезного процесса // Пульмонология. – 2010. – № 3. – С. 82-88.

4. Муравьев Ю.В., Муравьева Л.А. Эволюция представлений о лекарственном туберкулезе при ревматоидном артрите // Научно-практическая ревматология. – 2010. – № 2. – С. 107-112.

5. Санталова Г.В. Бородулина Е.А., Кудлай Д.А., Бадаева Д.С., Бородулин Б.Е., Гасилина Е.С. Ревматические заболевания и туберкулезная инфекция у детей и взрослых // Туберкулез и болезни легких. – 2019. – № 2. – С. 50-55.

6. Baganha M.F., Mota-Pinto A., Pêgo M.A., Marques M.A., Rosa M.A., and Cordeiro A.J. Neopterin in tuberculous and neoplastic pleural fluids // Lung. – 1992. – Vol. 170. – P. 155-161.

7. Murr C., Widner B., Wirleitner B., Fuchs D. Neopterin as a marker for immune system activation // Curr. Drug Metab. – 2002. – Vol. 2. – P. 175-187.

Сведения об авторах

***Челнокова Ольга Германовна** – заведующая кафедрой фтизиатрии ФГОУ ВПО «Ярославский государственный медицинский университет» Минздрава России, доктор медицинских наук, доцент*

Адрес: 150000 г. Ярославль, ул. Революционная, д. 5, кафедра фтизиатрии
Тел. 8 (4852) 48-41-38
e-mail: chelnokova@bk.ru

***Баранов Андрей Анатольевич** – проректор по научной работе и развитию регионального здравоохранения, заведующий кафедрой поликлинической терапии, клинической лабораторной диагностики и медицинской биохимии ФГОУ ВПО «Ярославский государственный медицинский университет» Минздрава России, доктор медицинских наук, профессор*

Адрес: 150000 г. Ярославль, ул. Революционная, д. 5
Тел. 8 (4852) 30-39-85
e-mail: aspirant.ygmy@yandex.ru

***Таххан Абдулраззак** – заведующий клинико-диагностической лабораторией ГБУЗ Ярославской области «Ярославская областная клиническая туберкулезная больница»*

Адрес: 150000, г. Ярославль, ул. Собинова, д. 43
Тел. 8 (4852) 30-61-88
e-mail: dr.tahhan@hotmail.com

***Караганова Елена Вячеславовна** – и.о. заместителя директора по лечебной работе ГБУЗ Ярославской области «Ярославская областная клиническая туберкулезная больница»*

Адрес: 150000, г. Ярославль, ул. Собинова, д. 43
Тел. 8 (4852) 44-26-54
e-mail: tubdisp@mail.ru

УДК 616.5-002.5

ДИАГНОСТИКА ТУБЕРКУЛЕЗА КОЖИ И ПОДКОЖНОЙ ЖИРОВОЙ КЛЕТЧАТКИ (обзор литературы)

А.Л. Чужов[1], О.Н. Зубань[2]

DIAGNOSIS OF SKIN TUBERCULOSIS AND SUBCUTANEOUS FAT: LITERATURE REVIEW

A.L. Chuzhov, O.N. Zuban

В статье приведен анализ данных литературы по эпидемиологии, морфогенезу, клиническим проявлениям туберкулеза кожи. Приводится классификация и алгоритм диагностических мероприятий при этой локализации заболевания. Обсуждается роль и место морфологических методов в диагностике туберкулеза кожи на современном этапе. Опираясь на историческое наследие и анатомические особенности кожных поражений, их формы, авторы подробно описывают технику биопсии.

***Ключевые слова**: туберкулез кожи; диагностика; алгоритм, классификация туберкулеза кожи*

The article presents an analysis of literature data on epidemiology, morphogenesis, and clinical manifestations of skin tuberculosis. The classification and algorithm of diagnostic measures for this localization of the disease are given. The role and place of morphological methods in the diagnosis of skin tuberculosis at the present stage is discussed. Based on the historical heritage and the anatomical features of skin lesions, their forms, the authors describe in detail the biopsy technique.

***Key words**: skin tuberculosis; diagnostics; algorithm, classification of skin tuberculosis*

Туберкулез кожи и подкожной жировой клетчатки (А18.4.1-6) – гетерогенная в клиническом и морфологическом отношении группа кожных заболеваний, прямо или опосредованно вызываемых *M. tuberculosis complex*, в том числе и лекарственно-устойчивыми штаммами [32, 37], и представляющих собой проявления туберкулеза как общего заболевания целостного организма. Туберкулез кожи следует относить к синдромам кожного поражения в ряду исторически сложившихся синдромов внелегочного туберкулеза [1]. Высыпания на коже могут быть представлены люпомами, папулами, узлами, вегетирующими бляшками, изъязвлениями, «псевдопустулами» (некротизированными папулами) и различного вида рубцами.

В настоящее время общепринятой классификации туберкулеза кожи не существует. Предложенные варианты обычно включают от 8 до 10 нозологических форм, разделенных на 2–4 группы. В России наиболее распространена классификация С.Т. Павлова (1969), подразделяющая все клинические формы туберкулеза кожи на локализованные и диссеминированные. Однако наиболее патогенетически обоснованной и базирующейся на экспериментальных исследованиях является классификация, предложенная Э.Н. Беллендиром (2005).

Различные формы туберкулеза кожи могут развиваться как изолированно [3, 4, 8, 29], так и сочетаться между собой [2, 5]. К казуистическим следует отнести случаи развития туберкулеза кожи у прямых родственников [2]. Также туберкулез кожи может развиваться у больных туберкулезом других локализаций. В научной литературе последних лет обращает на себя внимание частое сочетание кожных поражений с костным туберкулезом. Примером может служить развитие метастатических кожных абсцессов (колликвативного туберкулеза кожи) у иммунокомпетентных больных туберкулезным спондилитом [14, 28, 29]. Французские авторы описали у 14-летней девочки поражение кожи передней грудной стенки в сочетании с туберкулезом грудины и парастернальным абсцессом, имитирующим инфильтрат медиального сегмента средней доли правого легкого [18]. Казуистическим является сочетание туберкулезного поражения в области атланто-затылочного сочленения с множественными очагами туберкулеза кожи по

[1] ФГБУ «Санкт-Петербургский НИИ фтизиопульмонологии Минздрава России».
[2] ГБУЗ «Московский городской научно-практический центр борьбы с туберкулезом Департамента здравоохранения города Москвы».

типу туберкулезной волчанки в области дельтовидной мышцы, подбородка и стопы. Туберкулезная этиология в этом случае была подтверждена методом ПЦР и культурально [13].

Эпидемиологические данные о туберкулезе кожи скудны и нередко противоречивы. Имеются сведения, что эта патология обнаруживается у 2% всех лиц с активными формами туберкулеза [14]. Одни авторы указывают на преобладание в структуре заболеваемости индуративной эритемы Базена у женщин 30–40 лет, в других же исследованиях первую позицию по частоте заняла скрофулодерма у мужчин и подростков. При анализе данных о 2510 больных дерматологического профиля было установлено, что 0,44% из них имели клинико-морфологический подтвержденный диагноз туберкулеза кожи. При этом туберкулиновые пробы были положительными в 79% случаев, а посев на культуру МБТ в большинстве случаев был отрицательным [35]. По данным индийских исследователей, 80% всех случаев составляют туберкулезная волчанка и скрофулодерма [30]. В соседнем Непале 83% заболеваемости дают туберкулезная волчанка и бородавчатый туберкулез кожи [27]. Испанские исследователи сообщают о том, что в структуре заболеваемости туберкулезом кожи преобладает туберкулезная волчанка (61% от всех случаев туберкулеза кожи). Из числа всех больных всеми клиническими формами туберкулеза кожи у 38,9% одновременно были обнаружены туберкулезные поражения других органов. Культура микобактерий при посеве биоптата кожи оказалась положительной в 53%, в то время как окраска на КУМ была положительной только у 3 из 36 пациентов – 8,3% [26].

Следует иметь в виду, что, поскольку развитие различных форм туберкулеза кожи связано с преобладающим действием различных патогенетических механизмов, структура заболеваемости этой патологией в разных странах будет зависеть в том числе и от фазы эпидемиологического процесса при туберкулезе в каждой конкретно взятой стране. Тремя наиболее часто встречающимися в России клиническими формами туберкулеза кожи, в сумме составляющими не менее 85% всех случаев, являются индуративная эритема, туберкулезная волчанка и папулонекротический туберкулез. В связи с распространением в России сочетанного поражения ВИЧ/туберкулез, учитывая патогенетические и клинико-морфологические особенности туберкулеза у этой категории больных, можно предполагать гиподиагностику кожно-туберкулезных поражений по типу колликвативного туберкулеза кожи (скрофулодермы), в том числе вызываемых лекарственно-устойчивыми штаммами МБТ.

Прихотливое сочетание патогенетических механизмов, ответственных за зарождение и развитие этих заболеваний, нередко создает сложности при клинической оценке высыпных элементов и интерпретации гистологических препаратов. Важнейшими из этих механизмов являются гранулемообразование в ответ на внедрение в ткань вирулентных микобактерий и иммунные процессы, вызывающие воспаление прежде всего сосудистой стенки в ответ на циркулирующие антигены микобактерий и иммунные комплексы.

Морфогенез туберкулеза кожи, как и других локализаций внелегочного туберкулеза, тесно связан с его иммуногенезом и состоянием общего иммунитета [1]. Последнее подтверждается ростом частоты развития скрофулодермы при лимфогенной диссеминации у пациентов, живущих с ВИЧ при медиане $CD4^+$-клеток, – 262 клетки/мм^3 (80% от всех случаев туберкулеза кожи) [24]. Также у этой группы больных развиваются атипичные формы поражения редкой локализации. В частности, язвенные поражения кожи полового члена, маскирующиеся под инфекцию, передаваемую половым путем [36].

В полной мере это относится и к состояниям, сопровождающимся временной иммуносупрессией, вызванной химиотерапией по поводу онкологического заболевания или связанной с беременностью. У этих же больных может наблюдаться анергия при проведении иммунологических тестов [16]. Отсутствие реакции на туберкулин фиксируется у пациентов старше 60 лет, при туберкулезном шанкре (первичном туберкулезе кожи), туберкулезной гумме, милиарном туберкулезе кожи, при сопутствующей вирусной инфекции, миелопролиферативном заболевании, алиментарной дистрофии, саркоидозе, идиопатическом гипотиреозе или гипотиреозе на фоне приема изониазида, а также, о чем речь шла выше, – у получающих иммуносупрессивную терапию и у беременных. В таких случаях диагноз подтверждается при ПЦР-исследовании биоптата кожи ростом культуры МБТ и эффективностью специфической противотуберкулезной терапии [38].

При углубленном исследовании биоптатов из очагов поражения различных форм туберкулеза кожи были выявлены особенности экспрессии матричной РНК и самого пептида иммунной системы HBD-2. В очагах так называемого истинного туберкулеза кожи и туберкулидов была зафиксирована повышенная, по сравнению с нормальной кожей, экспрессия HBD-2 mRNA, при этом экспрессия самого дефензина HBD-2 в очагах поражения истинного кожного туберкулеза имела тенденцию к снижению, в то время как при туберкулидах она не отличалась от нормального уровня [39].

Возможность оценки *ad oculos* * и доступность очагов поражения для биопсии – естественное преимущество при диагностике этих заболеваний, обусловленное морфофункциональными характеристиками кожи как органа и клинико-морфологическими особенностями этих поражений. Следует различать понятия «установленный туберкулез кожи» и

* невооруженным глазом (лат.).

Таблица 1. Причины диагностических ошибок и их предупреждение

	Гипердиагностика	Гиподиагностика
Причины	Неполное обследование. Недостаточная дифференциальная диагностика. Недостаточная специфичность существующих методов. Атипичная клиника нетуберкулезного гранулематоза. Нарушение медицинских технологий (контаминация образцов). Иррациональное решение	Неполное обследование. Недооценка клинической симптоматики. Начальная стадия заболевания. Атипичная клиника туберкулеза. Недостаточная чувствительность методов. Нарушение медицинских технологий. Применение ГКС и ПТП (местно и системно). Иррациональное решение. Поведенческие особенности больного
Профилактика	Полное обследование (этиологическая диагностика). Соблюдение медицинских технологий	Полное обследование (этиологическая диагностика). Соблюдение медицинских технологий (биопсии в оптимальном месте и в оптимальные сроки). Повторное обследование на фоне обострения.

«доказанный туберкулез кожи». Диагноз доказанного туберкулеза кожи основывается на абсолютных критериях, сводящихся к обнаружению в очагах поражения вирулентных микобактерий бактериологическим и/или молекулярно-генетическим методом. Диагноз установленного туберкулеза кожи опирается на относительные критерии, иначе именуемые «стечением туберкулезных признаков».

Тем не менее, как показывает опыт многолетней клинической практики, большинство случаев гипердиагностики и гиподиагностики (поздней диагностики) обусловлены не этими объективно существующими предпосылками. В таблице 1 приводятся основные источники диагностических ошибок и способы их предупреждения.

Причины диагностических ошибок можно разделить на объективные и субъективные. К объективным причинам следует отнести многообразие клинической картины кожного туберкулеза, их сходство с проявлениями кожных заболеваний нетуберкулезной этиологии, относительную малочисленность МБТ в очагах поражения, недостаточную чувствительность диагностических методов [23].

Особенные сложности возникают при изолированных процессах. Описан случай язвенного поражения кожи голеней с 2-летней историей заболевания, имитирующего трофические язвы у больного с заболеванием периферических сосудов и историей поездок в страны Латинской Америки [14]. Изолированное поражение мочки уха может напоминать доброкачественный хронический экзематозный процесс или, напротив, проявляться как молниеносное язвенно-некротическое поражение даже у иммунокомпетентных больных без анамнестических указаний на перенесенный туберкулез в прошлом или туберкулез у родственников [22]. Розацеаподобный туберкулид Левандовского (*Lewandowsky's rosaceiform eruption*) клинически трудно отличим от гранулематозной формы розовых угрей, и диагноз туберкулеза в этих случаях невозможно подтвердить без выполнения биопсии кожи [15]. Изолированное туберкулезное поражение яичек и кожи мошонки требует тщательной дифференциальной диагностики с опухолью яичек, острой инфекцией, инфарктом или гранулематозным воспалением нетуберкулезной этиологии [11].

Объективные причины гиподиагностики могут быть связаны с присутствием в отделяемом из очага поражения гноеродной флоры, например, *Staphylococcus aureus*, которая дает быстрый рост на неселективных средах и приводит к задержке постановки правильного диагноза [21]. Особенные диагностические трудности возникают при диагностике изолированных кожных поражений туберкулезной этиологии, возникающих в области произведенных хирургических вмешательств. В этом отношении показателен и полноценно проанализирован случай рецидивирующего клинически атипичного туберкулеза кожи в области вентрикулоперитонеального шунта у 7-летнего иммунокомпетентного ребенка. Поражение представляло собой эритематозный мокнущий твердый и безболезненный при пальпации элемент сыпи в области шеи (вдоль маршрута шунтирующего катетера) с гранулоподобным инфильтратом в центральной области. В начале поражение было расценено как осложнение ревизии шунта по типу целлюлита. Посев на неспецифическую флору результата не дал. После 10-дневного курса антибиотиками широкого спектра действия улучшение не достигнуто. И только выполненная биопсия очага поражения и последующее патоморфологическое исследование, выявившее наличие эпителиоидноклеточных казеифицирующихся гранулем с многочисленными кислотоустойчивыми микобактериями, подтвердило диагноз. Папула при тесте Манту – 17 мм. Выделение культуры МБТ, секвенирование ее генома, молекулярное типирование и идентификация штамма позволили выявить источник заражения, контакт с которым состоялся за год до клинической манифестации поражения. На основании полученных данных пациенту был выставлен диагноз первичного туберкулеза кожи [19].

Прежде всего пациенту с подозрением на туберкулезную этиологию поражения кожи в соответствии с существующими в настоящее время нормативными документами должен быть назначен так называемый «клинический минимум», включающий следующие исследования: [6, 7, 9, 10]:

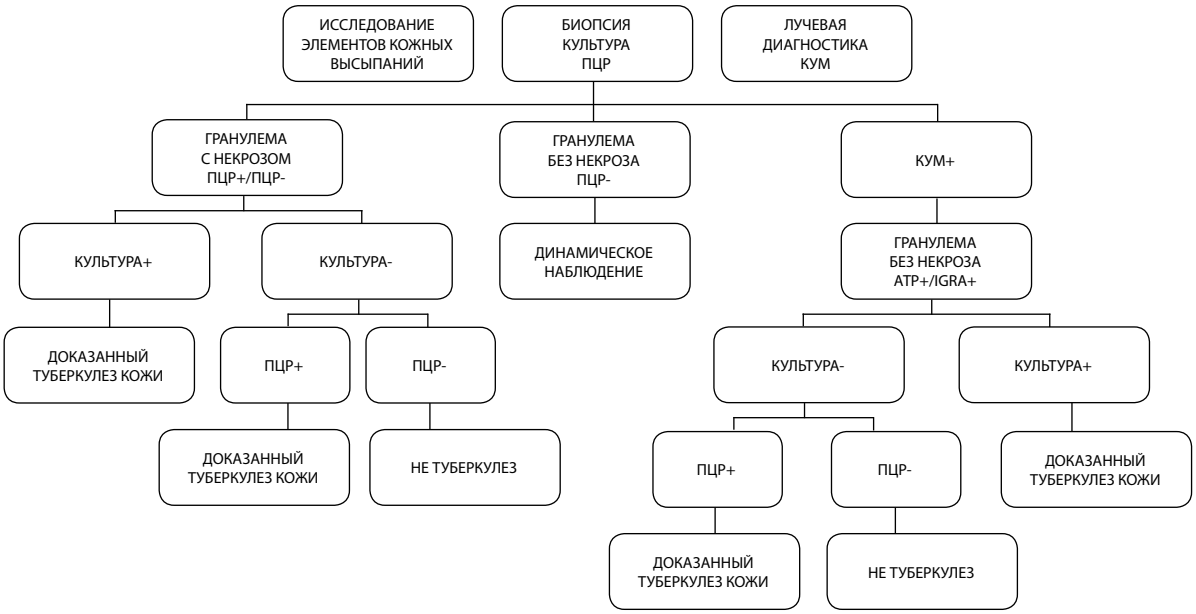

Рис. 1. Алгоритм диагностики туберкулеза кожи *

1. Лучевое (рентгенологическое, томографическое, ультразвуковое, магнитно-резонансное) или специальное, с учетом пораженного органа, инструментальное исследование.

2. Общий анализ крови, мочи.

3. Осмотр врачом-дерматовенерологом.

4. Исследование биологического материала (биоптат, пунктат, отделяемое из язвы или свища) на кислотоустойчивые микобактерии методами микроскопии, посев и морфологические исследования (цитологические и гистологические).

Методы диагностики туберкулеза кожи условно можно разделить на «системные» (прежде всего иммунологические) и очаговые (главным образом, исследование биопсийного материала). Из методов исследования биопсийного материала наилучшие результаты по чувствительности – до 95,2% (S.S. Negi с соавт., 2005) и специфичности – до 96,1% (K. Chawla с соавт., 2009) демонстрирует выявление специфических праймеров ДНК МБТ при ПЦР-исследовании. ПЦР-тест необходим для более быстрого подтверждения заболевания и установления раннего, специфического и эффективного лечения [9, 10, 20]. С учетом диагностической ценности различных методов M.F. Dias с соавт. (2014) предлагают алгоритм диагностики туберкулеза кожи, который с незначительными изменениями представлен на рис. 1 [17].

Модели пациента

Возрастная категория: взрослые

Нозологическая форма: туберкулез кожи и подкожной клетчатки

Код по МКБ-10: A18.4

Фаза: любая

Стадия: любая

Осложнение: вне зависимости от наличия или отсутствия осложнений

Условия оказания: амбулаторная помощь

Модель пациента 1: A18.4.1-3. Туберкулезная волчанка

Туберкулезная волчанка относится к гранулематозным, локализованным, бактериальным, классическим, типичным, «истинным» туберкулезным поражениям кожи и характеризуется развитием изначально на уровне дермы гранулематозного или гранулематозно-некротического воспаления.

Рис. 2. Локализация высыпных элементов туберкулезной волчанки в области лица (учтено 13 очагов, обнаруженных при обследовании 12 больных)

Локализация. Локализация очагов туберкулезной волчанки на лице у 40% (рис. 2), на туловище встречалась относительно редко (17%), обычно это диссеминированная плоская волчанка. В остальных случаях – локализация на коже конечностей.

* Перевод, изменения и уточнения А.Л. Чужова.

Рис. 3. Локализация узлов и инфильтратов на голенях при индуративной эритеме (по результатам обследования 56 больных)

Среди особенно редких локализаций – кожа волосистой части головы и кожа половых органов (всегда множественные изъязвленные очаги).

Дифференциальная диагностика проводится с микобактериозом, саркоидозом, дискоидной красной волчанкой, рубромикозом кожи лица.

Методы обследования больного при подозрении на туберкулезную волчанку:

1. Клинические данные: характерная диаскопическая картина, положительный симптом Поспелова-1, характерное рубцевание.

2. Эпилюминесцентная дерматоскопия: относится к методам оптической диагностики кожных заболеваний, при котором используется эффект эпилюминесценции (увеличение прозрачности рогового слоя кожи и эпидермиса при определенных условиях); дерматоскопы дают также и небольшое увеличение изображения (× 10–20).

3. Колориметрический анализ цифрового изображения очага поражения.

4. Данные стандартного обследования по программе выявления легочного и внелегочного туберкулеза: у 15% больных выявляется туберкулез суставов, периферических лимфатических узлов, колликвативный туберкулез (в 1/3 случаев – активные проявления).

5. Анамнестические сведения: перенесенный туберкулез в прошлом.

6. Бактериоскопия соскоба, мазка-отпечатка (ZN, люминесцентная микроскопия), культуральная диагностика (BACTEC) в случае имеющихся изъязвлений (у 25% больных).

7. Ультразвуковое исследование: туберкулезная волчанка – преимущественно дермальный процесс; т.к. толщина дермы не превышает 2 мм, для исследования подходит только УЗИ аппарат, снабженный короткофокусным датчиком и поддерживающий рабочую частоту как минимум 15–20 МГц (в идеале до 100 МГц).

8. Инцизионная или эксцизионная (в случае очага размером до 5 мм) биопсия* с последующим комплексным исследованием биоптата: патогистологическое исследование +ZN (57–88% выявления картины гранулематозного воспаления), аураминродаминовый тест, иммуногистохимия (до 68% подтверждения этиологии), цитология, ПЦР (до 80% подтверждения этиологии).

9. Иммунологическая диагностика: Диаскинтест, T-SPOT®.TB.

Модель пациента 2: A18.4.6. Индуративная эритема туберкулезной этиологии

Диссеминированная форма туберкулеза кожи и подкожной жировой клетчатки. Одни исследователи относят индуративную эритему к панникулитам, сопровождаемым явлениями васкулита, другие считают ее дермо-гиподермальным специфическим туберкулезным гранулематозным васкулитом.

Индуративной эритемой болеют почти исключительно женщины (97,7%). Причина этого не вполне ясна. У детей до 12 лет не развивается. У подростков в редких случаях устанавливается БЦЖ этиология. Различают две основные клинические формы заболевания – форма Базена (без распада узлов) и форма Гетчинсона (у 43% больных узлы распадаются, что является сильным аргументом в пользу туберкулезной этиологии поражения).

Локализация. В 90% случаев локализация ограничивается голенями. Характерно преимущественное расположение узлов по задней поверхности на уровне границы нижней и средней трети (рис. 3).

Дифференциальная диагностика проводится с узловатой эритемой, мигрирующим тромбофлебитом, узловатым васкулитом Монтгомери-О´Лири-Баркера, рецидивирующим ненагнаивающимся лобулярным панникулитом Вебера-Христиана, подкожным саркоидом Дарье-Русси.

Методы обследования больного при подозрении на индуративную эритему:

1. Клинические данные: характерная плотность узлов и инфильтратов при пальпации, характерный распад узлов и их рубцевание.

2. Данные стандартного обследования по программе выявления легочного и внелегочного туберкулеза: обычно туберкулезные поражения других локализаций не выявляются.

3. Анамнестические сведения: нередко имеются указания на перенесенный в прошлом экссудативный плеврит, туберкулез легких, периферических лимфатических узлов, хориоретинит, спондилит, папулонекротический туберкулез.

4. Бактериоскопия соскоба (ZN, люминесцентная микроскопия), цитология мазка-отпечатка, культуральная диагностика (BACTEC) в случае распада узлов (у 43% больных).

* Рекомендуется исследовать относительно «свежие» очаги поражения, существующие по крайней мере 6 (лучше 10–12) недель.

5. Ультразвуковое исследование: индуративная эритема – преимущественно гиподермальный процесс, узлы и инфильтраты располагаются в подкожной жировой клетчатке; для исследования подходят обычные УЗИ аппараты, поддерживающие рабочую частоту датчика 3-15 МГц. Наиболее ценной находкой при УЗИ исследовании является визуализация относительно плотных образований, содержащих гипоэхогенные участки (начинающийся частичный распад инфильтрата). Кроме этого, УЗИ исследование позволяет выяснить глубину расположения очагов в подкожной жировой клетчатке и их расположение по отношению к сосудам. Эта информация позволит избежать травматизации сосудистых структур, минимизировать кровотечение и взять биоптат с включением гиподермы на уровне расположения очага, что существенно повысит информативность последующего гистологического исследования.

6. Инцизионная биопсия двух очагов (старого и нового) обязательно с захватом подкожной клетчатки (см. технику выполнения биопсии кожи) с последующим комплексным исследованием биоптата: патогистологическое исследование* +ZN, аурамин-родаминовый тест, иммуногистохимия, ПЦР. Предпочтительно выполнение тонкоигольной техники взятия материала с УЗИ навигацией и с его последующим цитологическим и молекулярно-генетическим исследованием.

7. Иммунологическая диагностика: Диаскинтест, T-SPOT®.TB.

Модель пациента 3: A18.4.5. Папулонекротический туберкулез

Папулонекротический туберкулез – специфический туберкулезный лимфоцитарный васкулит, «миниатюрная индуративная эритема». Относится к диссеминированным формам туберкулеза кожи. В большинстве случаев развивалась поверхностная (*folliclis*) форма поражения, реже – была глубокая (*acnitis*), которая является переходной между папулонекротическим туберкулезом и индуративной эритемой.

Локализация. Рассеянные так называемые «псевдопустулы» (по сути – некротизирующие папулы) располагаются симметрично, чаще всего в области разгибательных поверхностей верхних и нижних конечностей, поясницы и/или ягодиц. По истечении 1,5–2 месяцев происходит рубцевание элементов с формированием характерного «штампованного» рубца.

Дифференциальная диагностика проводится с папулонекротическим вариантом аллергического артериолита Руитера, острым лихеноидным парапсориазом Мухи-Габерманна, узловатым пруриго Гайда.

Методы обследования больного при подозрении на папулонекротический туберкулез:

1. Клинические данные: характерная дерматологическая картина, характерная эволюция элементов сыпи, характерное их рубцевание.

2. Данные стандартного обследования по программе выявления легочного и внелегочного туберкулеза: папулонекротический туберкулез чаще других форм сочетается с туберкулезом внутренних органов – у 25% больных при углубленном обследовании удается выявить туберкулез легких, женских половых органов, периферических лимфатических узлов (в большинстве случаев – с признаками активности туберкулезного процесса).

3. Анамнестические сведения: нередко имеются указания на ранее перенесенные имеющие сезонные рецидивы аналогичного кожного поражения, туберкулез у ближайших родственников, «вираж» туберкулиновых проб в детстве.

4. Эксцизионная биопсия двух элементов – старого и нового (см. технику выполнения биопсии кожи) с последующим комплексным исследованием биоптата: патогистологическое исследование** +ZN, аурамин-родаминовый тест, иммуногистохимия, ПЦР.

5. Иммунологическая диагностика: Диаскинтест, T-SPOT®.TB.

Критерии постановки диагноза туберкулеза кожи представлены в таблицах 2, 3, 4.

Таблица 2. Общие критерии постановки диагноза туберкулеза кожи

Абсолютные критерии (связаны с обнаружением в очагах поражения вирулентных микобактерий)	Относительные критерии («стечение туберкулезных признаков»)
Культуральная диагностика (BACTEC). Молекулярно-генетические методы (ПЦР).	Клиническая картина и анамнестические сведения. Иммунологическая диагностика. Патоморфологическое исследование биоптата кожи и подкожной жировой клетчатки. Ультразвуковое исследование

* Выделяют 2 характерных варианта патогистологических изменений при индуративной эритеме:
Вариант I: фокальный септолобулярный панникулит с близко расположенной единичной мышечной артерией или малым сосудом с первичным нейтрофильным васкулитом.
Вариант II: диффузный септолобулярный панникулит с первичным нейтрофильным васкулитом венозных и артериальных сосудов различного калибра.

** Предпочтительнее исследовать не свежий очаг с наличием некроза – так называемую «псевдопустулу». В новых элементах может выявляться поражение сосудов нижней части дермы по типу эндоартериита и эндофлебита, ведущих к облитерации и тромбозу с последующим развитием циркуляторного клиновидного некроза. В старых по мере прогрессирования процесса вокруг пораженных сосудов развиваются инфильтраты, которые лишь иногда трансформируются в типичные туберкулезные бугорки (по данным литературы – в 10% случаев, по собственным данным – не более чем в 6%).

Таблица 3. Матрица диагностики туберкулеза кожи при характерных клинических признаках

	ПЦР (+) и/или BACTEC (+)	ПЦР (-), BACTEC (-)
Гистология (+)	Доказанный туберкулез кожи	Установленный туберкулез кожи
Гистология (-)	Доказанный туберкулез кожи	Для диссеминированных поражений при наличии относительных критериев – установленный туберкулез кожи Для локализованных поражений – дообследование, дифференциальная диагностика

Таблица 4. Матрица диагностики туберкулеза кожи при отсутствии характерных клинических признаков

	ПЦР (+) и/или BACTEC (+)	ПЦР (-), BACTEC (-)
Гистология (+)	Доказанный клинически недифференцированный туберкулез кожи	Установленный клинически недифференцированный туберкулез кожи при наличии относительных критериев
Гистология (-)	Доказанный клинически недифференцированный туберкулез кожи при наличии относительных критериев	Туберкулез кожи исключен

Техника выполнения биопсии кожи

Основным методом диагностики и дифференциальной диагностики туберкулеза кожи было и остается комплексное исследование биоптатов кожи, взятых непосредственно из очага поражения. Выбор техники биопсии зависит от конкретной клинической ситуации. Предпочтение следует отдавать участкам кожи, на которых косметический дефект в виде постбиопсийного рубца будет минимален. Нежелательно взятие биопсии на участках кожи, склонных к образованию келоидных рубцов: область грудины, плеч и верхней части грудной клетки. В случае когда необходимо выполнение биопсии в этих зонах, лучше эту работу доверить профессиональному пластическому хирургу, имеющему соответствующий опыт, инструменты и оборудование.

Биопсия кожи заканчивается образованием резаной операционной асептической, при отсутствии изъязвлений и свищей, раны с последующим раневым процессом. Следует создать все условия для ее заживления первичным натяжением. Больной должен быть информирован, что в месте взятия биопсии возможно формирование рубца. Однако следует сообщить больному и о том, что туберкулез кожи – заболевание, приводящее к рубцеванию, а иногда и к мутиляциям.

Биопсия кожи может быть эксцизионной или инцизионной. При эксцизионной биопсии патологическое образование удаляется целиком, обязательно с захватом подкожной клетчатки. Она целесообразна в случаях папулонекротического туберкулеза или небольших очагов туберкулезной волчанки. Инцизионная биопсия предполагает частичное удаление очага также с захватом подкожной клетчатки. Она применяется в случаях значительных размеров очага и нецелесообразности полного удаления очага в связи с нежелательными косметическими последствиями. Размер биоптата должен быть не менее 5 мм. Желательно, чтобы разрез производился под прямым углом к границе элемента сыпи. Для биопсии дермальных очагов возможно использование специальных трубчатых ножей диаметром 5–8 мм. Предварительно выбранный для биопсии участок маркируют, так как после выполнения анестезии форма и цвет элемента могут существенно измениться.

Правильный выбор элемента сыпи для биопсии может существенно повысить диагностическую эффективность гистологической и микробиологической диагностики.

Туберкулезная волчанка – процесс, развивающийся преимущественно в дерме. При подозрении на туберкулезную волчанку рекомендуется исследовать относительно «свежие» очаги поражения, существующие по крайней мере 6 (лучше 10–12) недель.

При туберкулезно-аллергических васкулитах кожи биопсию следует производить на двух участках кожи (свежий и старый очаг). В случае папулонекротического туберкулеза предпочтительнее исследовать не свежий очаг с наличием некроза – так называемую псевдопустулу.

При индуративной эритеме и колликвативном туберкулезе кожи (скрофулодерме) первоначальные очаги формируются в подкожной жировой клетчатке (гиподерме). В этих случаях биопсийный материал без включения полноценного фрагмента подкожной жировой клетчатки будет неинформативным. Методом выбора является тонкоигольная техника взятия материала с использованием специальной вакуумной биопсийной системы, выполненная с УЗИ навигацией. Эта техника позволяет не только минимизировать травматизацию тканей и последующий косметический дефект, но и позволяет повысить информативность исследования за счет взятия проб из различных участков исследуемого очага многократно (до 3–5 «проходов» на 1 очаг).

Работающий в области лица и шеи хирург, дерматолог или косметолог должны хорошо ориентироваться в региональной анатомии для того, чтобы избежать осложнений и добиться оптимального косметического исхода. Риски хирургического повреждения нервов или других анатомических структур должны быть обсуждены с пациентом до операции, после чего оформляется его письменное информированное согласие.

Рис. 4. Линии, вдоль которых производятся разрезы на лице

Выбор направления разреза при выполнении биопсии на лице играет существенную роль в минимизации косметических последствий этой операции. Желательно разрез на лице производить в пределах естественных складок кожи и морщин. При слабо выраженных морщинах разрез должен проходить по линиям наименьшего напряжения кожи, которые не всегда совпадают с линиями Ланге. Это создает условия для формирования крепкого и тонкого рубца. Обычно эти линии соответствуют направлению складок и проходят под прямым углом к векторам сокращения подлежащих мышц (рис. 4). Их можно определить, попросив пациента привести в движение мимическую мускулатуру. Также направление этих линий можно установить, сжимая кожу большим и указательным пальцами и слегка ее сдвигая.

Другой способ сделать послеоперационные рубцы менее заметными – разместить линии разреза по границам эстетических и анатомических зон, таких как красная кайма губ, носогубные складки, область под нижней челюстью, подбородком, за ушами, по ходу век, бровей или в волосистой части головы. Следует также быть крайне осторожным при выполнении биопсии в периоральной и переорбитальной областях из-за возможности развития таких осложнений, как эктропион и эклабион.

При выборе линии разреза важно учитывать ход нервных волокон и сосудов. Повреждение сенсорных нервов может привести к парестезии, дизестезии и/или анестезии. Повреждение двигательного нерва может привести к частичному или полному параличу (парезу) соответствующих мышц. Проксимальные травмы имеют более выраженные функциональные последствия, чем травмы дистальных стволов нервов, после его бифуркации. В области головы и шеи различают восемь опасных зон [34]:

Зона 1: а) Надглазничная: на нижней поверхности верхнего края орбиты; окружность – около 1,5 см; зона обнаруживается путем пальпации надглазничной ямки на 2–3 мм выше надглазничной дуги по среднезрачковой линии (примерно в 2,5 см латеральнее средней линии); б) Супратрохлеарная ветвь глазной ветви тройничного нерва и соответствующие сосуды: на 1 см медиальнее надглазничной выемки.

Зона 2. Инфраорбитальный ствол верхнечелюстной ветви тройничного нерва и подглазничные сосуды: на поверхности верхней челюсти, на 6–7 мм ниже нижнего края орбиты по среднезрачковой линии, размером около 1,5 см; в этой зоне нерв повреждается редко, так как расположен глубоко.

Зона 3. Ментальный нерв и сосуды: в районе ментального отверстия нижней челюсти по среднезрачковой линии, размером около 1,5 см; выглядит как небольшое углубление в 2,5 см латеральнее средней линии и на 1,3 см выше края нижней челюсти; повреждаются редко, так как нервы лежат на поверхности кости.

Зона 4. Темпоральная (височная) часть лицевого нерва: проходит от верхнего края околоушной слюнной железы к латеральной части лба; линия, проведенная от точки на 0,5 см ниже козелка ушной раковины к точке, расположенной на 1,5 см латеральнее наружной части брови; точка на пересечении этой линии со скуловой дугой – наиболее уязвимое место, так как нерв здесь проходит поверхностно.

Зона 5. Краевая ветка нижнечелюстной ветви лицевого нерва и соответствующая ветвь лицевой артерии: опасная зона начинается сразу перед лицевой артерией, где нервный ствол расположен наиболее поверхностно, и проходит над лицевой артерией и веной; эта зона проходит по переднему краю жевательной мышцы, отсюда нерв и сосуды идут медиально к нижней челюсти и нижней губе.

Зона 6. Щечный и скуловой нервы и стенсовский проток околоушной слюнной железы: щечный нерв и стенсовский проток идут медиально к центральной части лица, проходя по линии от козелка к середине верхней губы; скуловая ветвь – вверх к середине глазной щели; наиболее уязвимая точка этой зоны – на 3 см латеральнее угла рта и на 5 мм медиальнее медиальной части жевательной мышцы.

Зона 7. Задний треугольник шеи: при поверхностных манипуляциях могут быть повреждены кожные чувствительные нервы шейного сплетения (большой ушной и затылочные нервы); при глубоких – спинальный придаточный, надключичный, диафрагмальный и надлопаточный нервы; треугольник ограничен сзади передней поверхностью трапециевидной мышцы, спереди – задней поверхностью кивательной мышцы, книзу – средней третью ключицы; внутри него различают верхний затылочный треугольник, который имеет аналогичные переднюю и заднюю границы, книзу граничит с лопаточно-подъязычной мышцей и содержит приводящий спинной нерв и шейное сплетение; на пересечении линии от наружного слухового прохода книзу на 6,5 см с задней границей

кивательной мышцы находится точка Эрба, где пересекаются 4 ветви шейного сплетения (большой слуховой, малый окципитальный, поперечный шейный и надлопаточный нервы), самый поверхностный из них – большой аурикулярный нерв.

Зона 8 имеет перевернутую коническую форму; расположена преаурикулярно, ограничена ушной раковиной и ветвью нижней челюсти кзади, углом нижней челюсти книзу, жевательными мышцами кпереди и козелком сверху.

Местная инфильтрационная анестезия должна быть предельно щадящей и минимизирующей болевые ощущения. На лице анестезия выполняется в дорзо-вентральном направлении (от ушной раковины к средней линии). Введение анестетика должно быть медленным. Заканчивается обезболивание внутрикожной инфильтрацией линии разреза. Важно, чтобы инъекция не производилась в выбранный фрагмент во избежание нарушения его структуры. С целью предупреждения попадания анестетика в сосуд в точке введения иглы желательно создать небольшой «волдырь». Убедиться в том, что игла находится вне сосуда, можно, потянув поршень шприца на себя. Иногда инъекция анестетика может привести к компрессии нерва и его ишемии с последующем развитием нейропраксии (демиелинизация с временным блоком нерва; восстановление функции нерва может занять несколько недель). При этом пациент испытывает гораздо большую боль, чем это ожидается при обычной анестезии. Игла в этом случае должна быть немедленно извлечена.

Разрез следует производить, держа скальпель вертикально к поверхности кожи, а не под косым углом. Исключение – область бровей и волосистая часть головы, где разрезы производят под углом параллельно наклону волос, чтобы минимизировать повреждение волосяных фолликулов. В зонах с высокой плотностью и активностью сальных желез (Т-зона лица) у пациентов с акне и розацеа рана от разреза может расширяться, о чем пациента следует заранее предупредить. Обычно иссекаемому участку придают форму эллипса, длина которого в три раза превышает ширину. При биопсии желательно захватить небольшой (не менее 1 мм) участок здоровой кожи, что необходимо не только для сравнения при исследовании, но и для наложения шва в пределах здоровой кожи.

При взятии материала для молекулярно-генетического исследования следует уделить особенное внимание исключению контаминации образцов. Материалы и инструменты, включая пинцет, следует использовать одноразовые. Микроаутоптат (размером до 5 мм) помещают в эппиндорф объемом 2 мл, содержащий специальную транспортную среду. Кусочки большего размера помещают в контейнер с физиологическим раствором или специальной транспортной средой. На всех этапах подготовки и исследования образца следует исключить его контаминацию нуклеиновыми кислотами, их фрагментами и амплификатами, а также обеспечить полное соблюдение протокола исследования.

При наложении швов следует избегать любой травматизации краев раны. Их следует накладывать так, чтобы они обеспечили полное и точное сопоставление краев раны. Обычно накладывается один шов. Чаще используется однонитчатый шовный материал. Если биопсия выполнялась в области лица, шеи и верхней части груди, желательно наложение внутрикожного косметического шва. В случае эксцизионной биопсии предпочтительной техникой наложения шва является так называемый непрерывный однорядный интрадермальный шов по Холстеду. При выраженной подкожной жировой клетчатке рекомендуется использовать двухрядный шов Холстеда-Золтана. Недопустимо насильственное сближение краев раны, грубо выполненное хирургическими пинцетами. Заживлению раны первичным натяжением может помешать кровотечение, возникающее непосредственно после операции или позднее. Для профилактики подобных осложнений можно использовать дозированную локальную гипотермию на 30–60 мин и давящую повязку. Прорезывание швов или их несостоятельность в послеоперационном периоде может развиться в случае инцизионной биопсии, когда швы накладываются в пределах пораженной ткани. В подобных ситуациях методом выбора является использование специального хирургического клея. Склеивание краев раны также способствует лучшим косметическим исходам после биопсии. Наиболее перспективными с этой точки зрения являются светоотверждаемые композиции на основе рекомбинантного человеческого тропоэластина (recombinant human methacryloyl-substituted tropoelastin) [12] и гидрогеля серицина (sericin hydrogel) [31]. Швы снимаются на лице через 4–6 дней, на шее – через 5–7 дней, на туловище – через 7–12 дней, на конечностях – через 10–14 дней.

Литература

1. Ариэль Б.М., Беллендир Э.Н., Шацилло О. И. Общие вопросы патологической анатомии и патогенеза // Внелегочный туберкулез: руководство для врачей / Под ред. Н.А. Браженко. – СПб.: СпецЛит, 2013. – С. 14-51.

2. Заславский Д.В., Егорова Ю.С., Чупров И.Н., Оловянишников И.О., Гурковская Я.Ю., Сыдиков А.А., Чужов А.Л., Овчинникова Ю.Э., Довгалюк И.Ф., Старшинова А.А. Диссеминированный туберкулез кожи // Вестник дерматологии и венерологии. – 2018. – Т. 94. – № 2. – С. 69-77.

3. Кобелева Г.В., Примкулова М.В. Два случая туберкулеза кожи // Туберкулез и болезни легких. –2013. – № 3. – С. 37-40.

4. Кульчавеня Е.В., Дубровина С.О., Жукова И.И. Редкие случаи туберкулеза внелегочных локализаций // Туберкулез и болезни легких. – 2015. – № 3. – С. 48-51.

5. Куштан И.В., Грабовская О.В., Теплюк Н.П., Варшавский В.А., Гришина В.Б., Самойлова А.В. Сочетание лихеноидного и колликвативного туберкулеза кожи (скрофулодермы) // Российский медицинский журнал. – 2016. – Т. 24. – № 14. – С. 954-957.
6. Приказ Минздрава России от 15.11.2012 г. № 932-н «Об утверждении Порядка оказания медицинской помощи больным туберкулезом», п. 10.
7. Приказ Минздрава России от 29.12.2014 г. № 951 «Об утверждении методических рекомендаций по совершенствованию диагностики и лечения туберкулеза органов дыхания».
8. Русак Ю.Э., Кузьмина Н.В., Анциферова Ю.Е., Улитина И.В., Попик О.В. Колликвативный туберкулез кожи // Российский журнал кожных и венерических болезней. – 2011. – № 4. – С. 21-23.
9. Федеральные клинические рекомендации по организации и проведению микробиологической и молекулярно-генетической диагностики туберкулеза / Российское общество фтизиатров. – 2014. – 35 с.
[Электронный ресурс]. URL: http://roftb.ru/netcat_files/doks2015/rec8.pdf (Дата обращения 24.11.2018).
10. Фтизиатрия. Национальные клинические рекомендации / Под ред. П.К. Яблонского. – М: ГЭОТАР-Медиа, 2015. – С. 24-27.
11. Abraham S., Izaguirre Anariba D.E., Dua K., Mir M., Ankireddypalli A. A case of testicular tuberculosis mimicking malignancy in a healthy young man // Ther. Adv. Infect. Dis. – 2016. –Vol. 3. – N. 3–4. – P. 110-113.
12. Annabi N., Zhang Y.N., Assmann A., Sani E.S., Cheng G., Lassaletta A.D., Vegh A., Dehghani B., Ruiz-Esparza G.U., Wang X., Gangadharan S., Weiss A.S., Khademhosseini A. Engineering a highly elastic human protein-based sealant for surgical applications // Sci. Transl. Med. – 2017.
[Электронный ресурс]. URL: http://stm.sciencemag.org/content/9/410/eaai7466 (Дата обращения 28.11.2018).
13. Appaduray S.P., Lo P. Nonoperative management of craniovertebral junction and cutaneous tuberculosis // Surg. Neurol. Int. – 2015. – N. 6.
[Электронный ресурс]. URL: http://surgicalneurologyint.com/surgicalint-articles/nonoperative-management-of-craniovertebral-junction-and-cutaneous-tuberculosis/ (Дата обращения 29.11.2018).
14. Brown-Gallardo B.M. Managing cutaneous tuberculosis: a case report // Ostomy Wound Manage. – 2017. – Vol. 63. – N. 7. – P. 34-41.
15. Conlledo R., Guglielmetti A., Sobarzo M., Woolvett F., Bravo F., González S., Fich F., Vial V. Lewandowsky's rosaceiform eruption: a form of cutaneous tuberculosis confirmed by PCR in two patients // Dermatol. Ther. (Heidelb). – 2015. – Vol. 5. – N. 1. – P. 67–76.
16. De Maio F., Trecarichi E.M., Visconti E., Sanguinetti M., Delogu G., Sali M. Understanding cutaneous tuberculosis: two clinical cases // JMM Case Rep. – 2016. – Vol. 3. – P. 9. [Электронный ресурс]. URL: http://jmmcr.microbiologyresearch.org/content/journal/jmmcr/10.1099/jmmcr.0.005070
(Дата обращения 29.11.2018).
17. Dias M.F., Bernardes Filho F., Quaresma M.V., Nascimento L.V., Nery J.A., Azulay D.R. Update on cutaneous tuberculosis // An. Bras. Dermatol. – 2014. – Vol. 89. – N. 6. – P. 925-938.
18. El Barni R., Lahkim M., Achour A. Tubercular abscess of the chest wall in the child // Pan Afr. Med. J. – 2013. – N. 14. – P. 9.
[Электронный ресурс]. URL: https://www.ncbi.nlm.nih.gov/pubmed/23503995 (Дата обращения 29.11.2018).
19. Galvis A.E., Jaiswal V., Pecson I., Nakamura C., Austin D. Recurrent cutaneous tuberculosis in an immunocompetent 7-year-old male // IDCases. – 2018. – Vol. 13. – e00433. [Электронный ресурс]. URL: https://www.ncbi.nlm.nih.gov/pubmed/?term=Recurrent+cutaneous+tuberculosis+in+an+immunocompetent+7-year-old+male. (Дата обращения 29.11.2018).
20. Hernández Solis A., Herrera González N.E., Cazarez F., Mercadillo Pérez P., Olivera Diaz H.O., Escobar-Gutierrez A., Cortés Ortíz I., González González H., Reding-Bernal A., Sabido R.C. Skin biopsy: a pillar in the identification of cutaneous Mycobacterium tuberculosis infection // J. Infect. Dev. Ctries. – 2012. – Vol. 6. – N.8. – P. 626-631.
21. Jelagat Karoney M., Kanake Kaumbuki E., Kiptonui Koech M., Kibor Lelei L. Primary cutaneous tuberculosis in a 27-year-old medical intern from needle-stick injury: a case report // Clin. Case Rep. – 2015. – Vol. 3. – N. 1. – P. 39–42.
22. Kaimal S., Aithal V., Kumaran M.S., Abraham A. Cutaneous tuberculosis of the pinna: a report of two cases // Int. J. Dermatol. – 2013. – Vol. 52. – N. 6. – P. 714-727.
23. Khadka P., Koirala S., Thapaliya J. Cutaneous tuberculosis: clinicopathologic arrays and diagnostic challenges // Dermatol. Res. Pract. – 2018. – 7201973.
[Электронный ресурс]. URL: https://www.ncbi.nlm.nih.gov/pubmed/30111996. (Дата обращения 29.11.2018).
24. Mann D., Sant'Anna F. M., Stanis Schmaltz C. A., Saraiva Freitas D.F., Cavalcanti Rolla V., Cesar Cavalcante S., Gutierrez-Galhardo M.C. Cutaneous tuberculosis and HIV infection at a referral center in Rio de Janeiro, Brazil // Mem. Inst. Oswaldo Cruz. – 2018. – Vol. 113. – N. 9. – e180184.
[Электронный ресурс] URL: https://www.ncbi.nlm.nih.gov/pubmed/?term=Cutaneous+tuberculosis+and+HIV+infection+at+a+referral+center+in+Rio+de+Janeiro%2C+Brazil. (Дата обращения 29.11.2018).
25. Marcos-Pinto A., Marques T., Machado A.P., Soares-de-Almeida L., Filipe P. Concomitant metastatic cutaneous tuberculous abscesses and Pott disease in an immunocompetent patient // Dermatol. Online J. – 2016. – Vol. 22. – N. 10. [Электронный ресурс]. URL: https://www.pubfacts.com/detail/28329590/Concomitant-metastatic-cutaneous-tuberculous-abscesses-and-Pott-disease-in-an-immunocompetent-patient (Дата обращения 29.11.2018).
26. Marcoval J., Alcaide F. Evolution of cutaneous tuberculosis over the past 30 years in a tertiary hospital on the European Mediterranean coast // Clin. Exp. Dermatol. – 2013. – Vol. 38. – N. 2. – P. 131-136.
27. Mathur M., Pandey S.N. Clinicohistological profile of cutaneous tuberculosis in Central Nepal // Kathmandu Univ. Med. J. (KUMJ). – 2014. – Vol. 12. – N. 48. – P. 238-341.
28. Mohta S., Kumar A., Singh N., Wig N. A case of tuberculous gumma: there is more to it than meets the eye // BMJ Case Rep. – 2017. – bcr-2017-221701.
[Электронный ресурс]. URL: http://casereports.bmj.com/content/2017/bcr-2017-221701.abstract (Дата обращения 26.11.2018).
29. Pacheco C., Silva E., Miranda J., Duarte R. Cutaneous tuberculosis as metastatic tuberculous abscess // J. Bras. Pneumol. – 2015. – Vol. 41. – N. 2. – P. 200-202.

30. Puri N. A clinical and histopatological profile of patients with cutaneous tuberculosis // Indian J Dermatol. – 2011. – Vol. 56. – N. 5. – P. 550–552.
31. Qi C., Xu L., Deng Y., Wang G., Wang Z., Wang L. Sericin hydrogels promote skin wound healing with effective regeneration of hair follicles and sebaceous glands after complete loss of epidermis and dermis // Biomater. Sci. – 2018. – Vol. 6. – N. 11. – P. 2859-2870.
32. Ramesh V., Sen M.K., Sethuraman G., D'Souza P. Cutaneous tuberculosis due to multidrug-resistant tubercle bacilli and difficulties in clinical diagnosis // Indian J. Dermatol. Venereol Leprol. – 2015. – Vol. 81. – N. 4. – P. 380-384.
33. Santos J.B., Figueiredo A.R., Ferraz C.E., Oliveira M.H., Silva P.G., Medeiros V.L. Cutaneous tuberculosis: epidemiologic, etiopathogenic and clinical aspects - part I // An. Bras. Dermatol. – 2014. – Vol. 89. – N. 2. – P. 219-228.
34. Shawn A. Anatomic danger zones in cutaneous surgery of the head and neck [Электронный ресурс]. URL: http://www.uptodate.com/contents/anatomic-danger-zones-in-cutaneous-surgery-of-the-head-and-neck. (Дата обращения 29.11.2018).
35. Spelta K., Diniz L.M. Cutaneous tuberculosis: a 26-year retrospective study in an endemic area of tuberculosis, Victoria, Espirito Santo, Brazil // Rev. Inst. Med. trop. S. Paulo. – 2016. – Vol. 58. [Электронный ресурс]. URL: www.scielo.br/scielo.php?script=sci_arttext&pid=S0036-46652016005000236&lng=en&tlng=en (Дата обращения 26.11.2018).
36. Stockamp N.W., Paul S., Sharma S., Libke R.D., Boswell J.S., Nassar N.N. Cutaneous tuberculosis of the penis in an HIV-infected adult // Int. J. STD. AIDS. – 2013. – Vol. 24. – N. 1. – P. 57-58.
37. van Zyl L., du Plessis J., Viljoen J. Cutaneous tuberculosis overview and current treatment regimens // Tuberculosis (Edinb). – 2015. – Vol. 95. – N. 6. – P. 629-638.
38. Wolf Nassif P., Zanatta Rosa A.P., Medeiros Gurgel A.C., Zanetti Campanerut P.A., Fillus Neto J., Fressatti Cardoso R. Cutaneous tuberculosis with nonreactive PPD skin test: a diagnostic challenge // An. Bras. Dermatol. – 2015. – Vol. 90. – N. 1. – P. 128–130.
39. Zheng Zhao, Zhang-Lei Mu, Xi-Wan Liu, Xiao-Jing Liu, Jun Jia, Lin Cai, Jian-Zhong Zhang Expressions of antimicrobial peptides LL-37, human beta defensin-2 and -3 in the lesions of cutaneous tuberculosis and tuberculids // Chin. Med. J. (Engl.). – 2016. – Vol. 129. – N. 6. – P. 696–701.

Сведения об авторах

Чужов Александр Львович *– врач-дерматовенеролог ФГБУ «Санкт-Петербургский НИИ фтизиопульмонологии Минздрава России», заведующий 4-м отделением с дневным стационаром СПб ГБУЗ «Межрайонный Петроградско-Приморский противотуберкулезный диспансер № 3», кандидат медицинских наук*

Адрес: 191036, г. Санкт-Петербург, Лиговский пр., д. 2–4
Тел. +7 (960) 277-64-67
e-mail: chuzhov@mail.ru

Зубань Олег Николаевич *– заместитель главного врача по медицинской части (Клиника № 2) ГБУЗ города Москвы «Московский городской научно-практический центр борьбы с туберкулезом Департамента здравоохранения города Москвы», доктор медицинских наук, профессор*

Адрес: 107014, г. Москва, ул. Барболина, д. 3
Тел. 8 (499) 268-25-45
e-mail: ZubanON@zdrav.mos.ru

МЕЖРЕГИОНАЛЬНАЯ ОБЩЕСТВЕННАЯ ОРГАНИЗАЦИЯ
МОФ
МОСКОВСКОЕ ОБЩЕСТВО ФТИЗИАТРОВ

Туберкулёз
и социально значимые заболевания

НАУЧНО-ПРАКТИЧЕСКИЙ ЖУРНАЛ

БЕСПЛАТНЫЙ ДОСТУП
К PDF-ВЕРСИИ ЖУРНАЛА
ПРИ РЕГИСТРАЦИИ НА САЙТЕ
WWW.IN-TUB.RU

Константин Геннадьевич ПУЧКОВ

13 апреля 2020 года на 61-м году жизни скончался Константин Геннадьевич Пучков – видный ученый, фтизиатр, профессор, доктор медицинских наук.

Константин Геннадьевич в 1982-м году окончил Новосибирский медицинский институт по специальности «педиатрия», в 1989-м – клиническую ординатуру, в 1990 году – аспирантуру по специальности «фтизиатрия» на базе Московского НИИ туберкулеза Минздрава России. В 2001 году Константину Геннадьевичу присуждена ученая степень доктора медицинских наук по специальности «фтизиатрия». В 2012-м – присвоено ученое звание профессора по специальности «общественное здоровье и здравоохранение».

Вся фтизиатрическая Россия хорошо знала этого энергичного, остроумного, жизнелюбивого человека, блестящего ученого и профессионала.

Константин Геннадьевич до 2017 года руководил педиатрической службой ГБУЗ «Московский городской научно-практический центр борьбы с туберкулезом Департамента здравоохранения города Москвы», и его вклад в снижение заболеваемости детей туберкулезом в городе Москве огромен.

Последние годы он был главным врачом ГКУЗ Ленинградской области «Областная туберкулезная больница в городе Выборге», где проявил себя умелым и талантливым организатором здравоохранения.

Вся жизнь Константина Геннадьевича – пример беззаветного служения делу врача, педиатра, фтизиатра. Он прожил яркую жизнь.

Наши искренние соболезнования родным и близким.

Светлая память о Константине Геннадьевиче Пучкове навсегда останется в наших сердцах.

Московское общество фтизиатров
Коллектив ГБУЗ города Москвы ««Московский городской научно-практический центр борьбы с туберкулезом Департамента здравоохранения города Москвы»
Редакционная коллегия журнала «Туберкулез и социально значимые заболевания»