

УДК 616-08::[616.24-002.5+616-006.6]

## УСПЕШНОЕ ЛЕЧЕНИЕ ТУБЕРКУЛЕЗА ЛЕГКИХ С ШИРОКОЙ ЛЕКАРСТВЕННОЙ УСТОЙЧИВОСТЬЮ МИКОБАКТЕРИЙ У ПАЦИЕНТКИ С ОНКОЛОГИЧЕСКОЙ ПАТОЛОГИЕЙ

О.В. Лушина<sup>1,2</sup>, М.В. Павлова<sup>1</sup>, Л.И. Арчакова<sup>1</sup>, Н.В. Сапожникова<sup>1</sup>, И.В. Чернохаева<sup>1</sup>

### THE CASE OF SUCCESSFUL TREATMENT EXTENSIVELY DRUG-RESISTANT TUBERCULOSIS PATIENT WITH CONCOMITANT ADVANCED BREAST CARCINOMA (CLINICAL CASE)

O.V. Lushina, M.V. Pavlova, L.I. Archakova, N.V. Sapozhnikova, I.V. Chernokhaeva

В клиническом примере представлено успешное лечение легочного туберкулеза, вызванного микобактериями с широкой лекарственной устойчивостью у пациентки с онкологией. Особенности данного случая являются: заболевание лекарственно-устойчивым туберкулезом молодой пациентки с множественной онкологией, без выраженной клинической симптоматики, сохранной в социальном плане, флюорографически обследовавшейся не ежегодно. Представленный клинический пример демонстрирует актуальность обсуждаемой темы. Лечение туберкулеза с лекарственной устойчивостью – актуальная проблема для всего мира. Назначение пациентке V режима химиотерапии с включением в комплексную терапию линезолида, перхлорона и бедаквилина позволило достигнуть стабилизации состояния пациентки в кратчайшие сроки, выраженной положительной клинико-рентгенологической динамики специфического процесса в легких с широкой лекарственной устойчивостью микобактерий туберкулеза.

**Ключевые слова:** туберкулез, микобактерия туберкулеза, широкая лекарственная устойчивость, линезолид, онкология

В клиническом примере представлено успешное лечение легочного туберкулеза, вызванного микобактериями с широкой лекарственной устойчивостью, у пациентки с онкологическим заболеванием.

Пациентка 33 лет, не замужем, детей нет, работает бухгалтером. Ранее туберкулезом не болела, на учете у фтизиатра не состояла. Флюорографическое обследование проходила не ежегодно, предыдущее – более семи лет назад. В ноябре 2017 года отметила появление образования в верхнем внутреннем квадранте левой молочной железы, в связи с чем обратилась к маммологу, выполнено ультразвуковое исследование (УЗИ) молочных желез, по результатам которого направлена к онкологу и на компьютерную томограмму органов грудной клетки (КТ).

In a clinical case, a successful treatment of pulmonary tuberculosis caused by extensively drug-resistant mycobacteria in a patient with oncology presented. The peculiarity of this case can be called extensively drug-resistant tuberculosis of a young patient with advanced breast carcinoma, without pronounced clinical symptoms, socially preserved, fluorographically examined not annually. The presented clinical case demonstrates the relevance of the topic under discussion. Treatment of drug-resistant tuberculosis is an urgent problem for the whole world. The appointment of the V chemotherapy regimen to the patient, with the inclusion of linezolid, perchlorone and bedaquiline in the complex therapy, made it possible to achieve stabilization of the patient's condition in the shortest possible time, a pronounced positive clinical and radiological dynamics of a specific process in the lungs with extensive drug resistance of mycobacterium tuberculosis.

**Keywords:** tuberculosis, Mycobacterium tuberculosis, extensively drug resistant, linezolid, oncology

Результаты обследования в онкологическом стационаре и противотуберкулезном учреждении:

Трепан-биопсия образования левой молочной железы от 28.11.2017 – инвазивный протоковый рак; иммуногистохимическая диагностика рецепторного статуса: ER (рецептор к эстрогену) = 6, PR (рецептор к прогестерону) = 0, Her-2 (рецептор второго типа к человеческому эпидермальному фактору роста) = 0, Ki-67 (белок, являющийся показателем пролиферативной активности опухолевых клеток) = 90%; люминальный B подтип рака молочной железы; мутаций гена BRCA нет.

Фибробронхоскопия от 01.12.2017 – рубцово-пигментные изменения слизистой бронхиального дерева.

При КТ от 11.12.2017 г. – в верхнем внутреннем квадранте левой молочной железы на фоне жировой и железистой ткани

<sup>1</sup> ФГБУ «Санкт-Петербургский НИИ фтизиопульмонологии» Минздрава России.

<sup>2</sup> Санкт-Петербургское ГБУЗ «Межрайонный Петроградско-Приморский противотуберкулезный диспансер № 3».

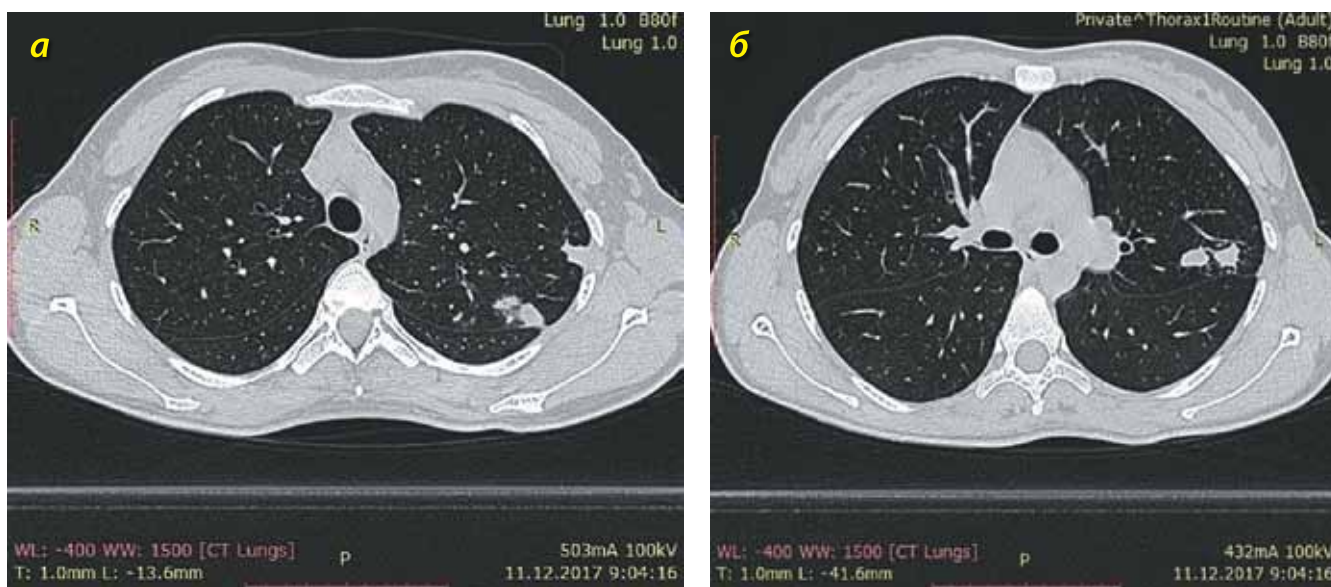


Рис. 1. КТ органов грудной клетки пациентки от 11.12.2017 г. (пояснения в тексте)

дифференцируются два узловых образования неправильной округлой формы, с неровными и нечеткими контурами, размерами 1,3 × 1,1 × 1,9 см (размеры узлов 9 мм и 13 мм). При нативном исследовании плотность +19 Ну, +26 Ну. При ангиографии повышение плотности до +41 Ну, при отсроченном исследовании – +121 Ну. В правой молочной железе на фоне жировой и железистой ткани патологических образований не выявлено. В С<sub>1-2</sub> верхней доли левого легкого субплеврально несколько (7) инфильтратов однородной структуры неправильной формы, с неровными, нечеткими контурами, размерами. При ангиографии нет контрастирования выявленных изменений. В других сегментах обоих легких очаговых и инфильтративных изменений нет. Внутригрудные лимфатические узлы не увеличены. КТ-признаков вторичного поражения лимфатических узлов, легких, костной ткани не выявлено (рис. 1а и 1б).

26.12.2017 г. произведена радикальная резекция левой молочной железы по поводу инвазивной карциномы. Гистологически: инвазивный неспецифический рак левой молочной железы (G2) с наличием структур дуктальной карциномы in situ криброзного и камедотипов; в 24 биопсированных лимфоузлах метастазы не обнаружены. С января 2018 г. пациентке по поводу злокачественного новообразования назначена гормонотерапия – тамоксифен (блокатор действия эстрогенов) в сочетании с диферелином (аналог природного гонадотропин-рилизинг гормона).

На амбулаторном этапе лечения состояние больной относительно удовлетворительное. Астеничного телосложения, рост 173 см, масса тела 53 кг, индекс массы тела (индекс Кетле) – 17,7. Кожные покровы чистые, обычной окраски и влажности. Периферические лимфатические узлы не увеличены. Дыхание проводится во все отделы легких, везикулярное, хрипов нет, частота дыхания – 16 в 1 минуту. Тоны сердца ясные, ритмич-

ные, ЧСС 74 удара в 1 минуту, АД 118/72 мм рт. ст. Язык чистый. Живот мягкий, безболезненный. Печень, селезенка не увеличены. Почки не пальпируются, поколачивание по поясничной области безболезненное с обеих сторон. Мочеиспускание свободное, безболезненное.

В анализе крови: увеличение лимфоцитов до 42,9%, остальные показатели в пределах допустимых значений. В биохимическом анализе крови результаты без отклонений. В анализе мокроты: методом бактериоскопии кислотоустойчивые микобактерии не выявлены. Методом ПЦР в реальном времени ДНК *M. tuberculosis complex* не обнаружена. При посеве на жидкую питательную среду Миддлбрук 7Н9 в системе ВАСТЕС™ MGIT™ 960 — *M. tuberculosis* не выделены.

Спирометрия: ЖЕЛ в пределах нормы, показатели проходимости дыхательных путей в пределах нормы. ЭКГ: синусовый ритм, ЧСС 75 ударов в 1 минуту, электрическая ось сердца не отклонена; неполная блокада правой ножки пучка Гиса; неспецифические изменения зубца Т. УЗИ органов брюшной полости и органов малого таза: патологии не выявлено.

Проба Манту с 2 ТЕ ППД-Л – папула 15 мм, проба с аллергеном туберкулезным рекомбинантным – папула 22 мм.

На основании полученных данных был сформулирован диагноз: Инфильтративный туберкулез верхней доли левого легкого, МБТ (-). Назначены противотуберкулезные препараты: феназид (0,5 в сутки), рифампицин (0,45 в сутки), пипразинамид (1,5 в сутки), этамбутол (1,2 в сутки). От стационарного лечения пациентка категорически отказалась.

При плановом обследовании в июне 2018 года – разноплановая рентгенологическая динамика: увеличение одного из фокусов в верхней доле левого легкого. Была консультирована торакальным хирургом, для исключения метастатического поражения рекомендовано хирургическое лечение.

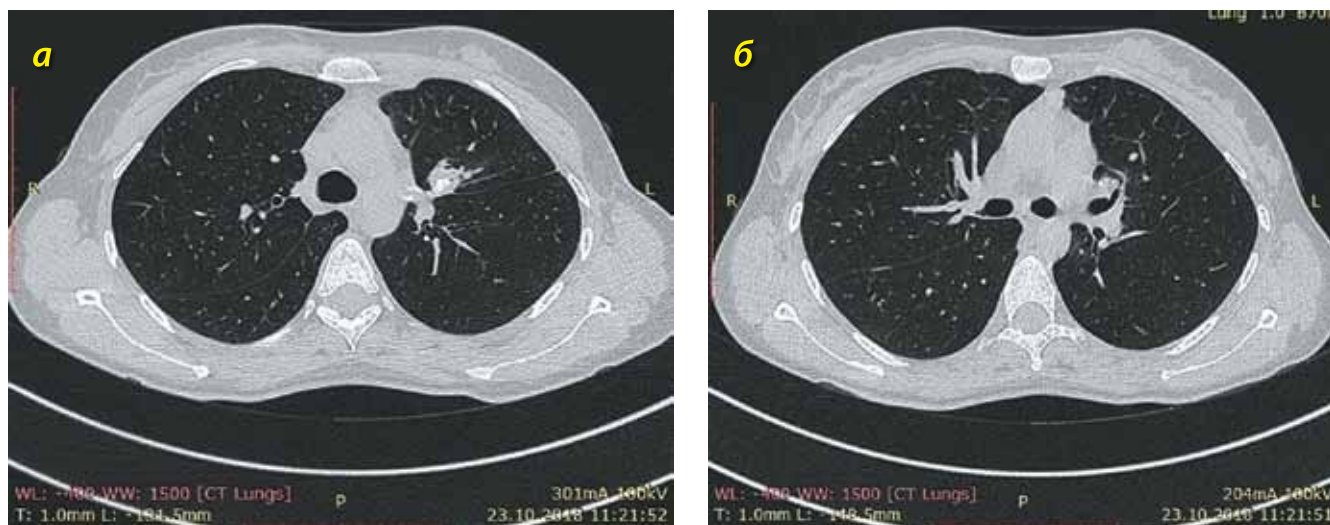


Рис. 2. КТ органов грудной клетки пациентки от 23.10.2018 г. (пояснения в тексте)

20.07.2018 г. проведена операция: видеоторакоскопическая анатомическая сегментэктомия C<sub>1-3</sub> слева. Гистологическое исследование: в легком хроническое гранулематозное воспаление с формированием эпителиоидноклеточных гранул туберкулоидного типа с многоядерными гигантскими клетками типа Лангханса, множественными очагами казеозного некроза. При окраске по Цилю-Нельсену определяются множественные кислотоустойчивые палочки. Признаков метастатического поражения нет. В лимфатических узлах 12 групп – реактивные изменения, без признаков опухолевого поражения.

При исследовании полученного 20.07.2018 г. операционного материала методом бактериоскопии выделены КУМ, 1–10 в 100 полях зрения (++) . Методом ПЦР обнаружена ДНК *M. tuberculosis complex*, выявлены мутации, ассоциированные с устойчивостью микобактерий к изониазиду и рифампицину. На жидкой питательной среде с использованием ВАСТЕС™ MGIT™ 960 выделена культура *M. tuberculosis*, устойчивых к стрептомицину, изониазиду, рифампицину, пипразинамиду, капреомицину, канамицину, этионамиду, офлоксацину, левофлоксацину, моксифлоксацину (0,5 мкг/мл), аминосалициловой кислоте.

Учитывая данные исследования лекарственной устойчивости *M. tuberculosis*, а также наличие разноплановой динамики при КТ органов грудной клетки, с августа 2018 года сформирован режим химиотерапии: линезолид (0,6 в сутки), бедаквилин (0,4–0,2), перхлорон (0,4), этамбутол (1,6), моксифлоксацин (0,4), амикацин (1,0), симптоматическая терапия.

На фоне назначенного лечения пациентка отметила клиническое улучшение со стороны бронхолегочной системы,

однако появился узел в левой молочной железе, на границе верхнего и нижнего наружных квадрантов. В связи с этим 12.10.2018 г. была выполнена пункция левой молочной железы, гистологически – инвазивная карцинома молочной железы, неспецифический тип (G3). В связи с прогрессированием онкологического процесса тамоксифен отменен, назначена химиотерапия по схеме AC (доксорубицин и циклофосфамид), после первого же введения у пациентки выявлены осложнения: лейкопения, нейтропения 4-й степени, анемия тяжелой степени. 19.11.2018 г. проведено переливание крови, показано проведение паллиативной химиотерапии 2-й линии – назначен паклитаксел<sup>1</sup>, который пациентка хорошо перенесла.

Через 2 месяца противотуберкулезной терапии при контрольной КТ ОГК от 23.10.2018 г. (рис. 2) выявлена отрицательная динамика со стороны онкологического процесса. В зоне операции – рецидив (тотальное поражение железы). Очаги в легких (необходимо дифференцировать между туберкулезным и метастатическим поражением). Поражение лимфоузлов средостения (правый бронхопульмональный узел, ретростеральные узлы, узлы за левой ключицей). Тотальное метастатическое поражение печени.

На фоне приема цитостатического препарата паклитаксел (еженедельное введение № 18 с 29.11.2018 г.) и спустя 6 месяцев лечения противотуберкулезными препаратами (линезолид 0,6 в сутки, бедаквилин 0,4–0,2, перхлорон 0,4, этамбутол 1,6, моксифлоксацин 0,4) – на КТ органов грудной клетки от 04.02.2019 г. отмечена положительная динамика в виде уменьшения образований левой молочной железы, уменьшения лимфатических лимфоузлов средостения, уменьшения очагов в легких (рис. 3).

<sup>1</sup> Противоопухолевое средство растительного происхождения, алкалоид, впервые выделенный из коры тисового дерева, ныне получаемый также полусинтетическим и синтетическим путем.

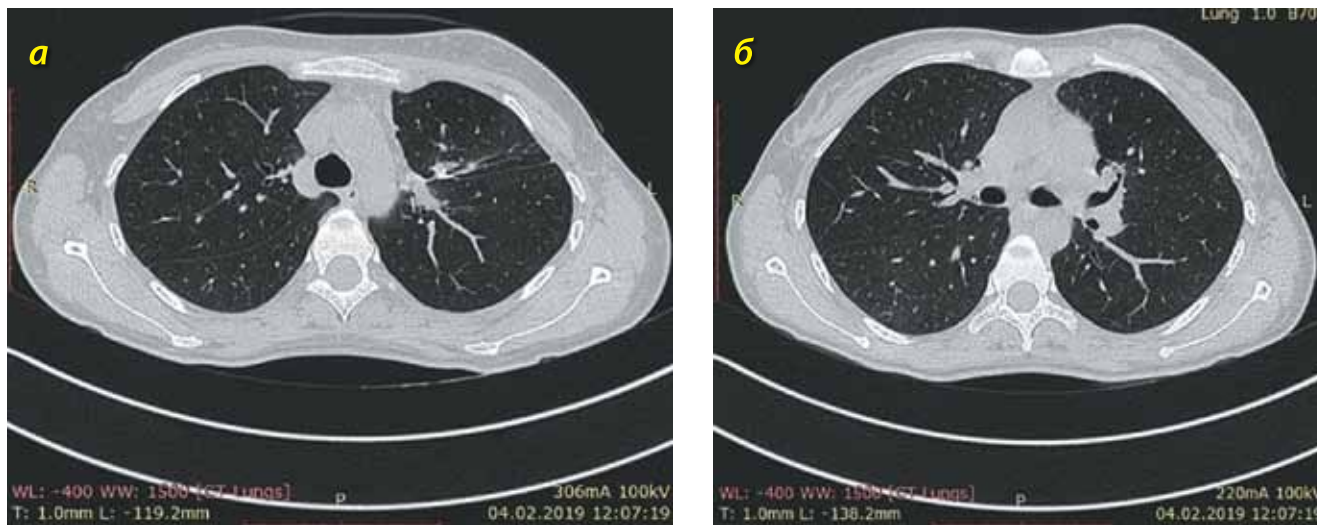


Рис. 3. КТ органов грудной клетки пациентки от 04.02.2019 г. (пояснения в тексте)

Пациентка с 15.03.2019 г. продолжила противотуберкулезное лечение с химиотерапией по режиму фазы продолжения: линезолид 0,6, этамбутол 1,6, моксифлоксацин 0,4 в сутки.

В мае 2019 г. пациентке проведена лапароскопия, двухсторонняя аднексэктомия, на 1 месяц назначена гормонотерапия летрозолом (препарат блокирует синтез эстрогенов как в периферической, так и в опухолевой тканях), в связи с прогрессированием назначена паллиативная терапия 3-й линии – палбоциклиб (высокоселективный обратимый низкомолекулярный ингибитор циклинзависимых киназ) и фулвестрант (конкурентный антагонист эстрогеновых рецепторов).

На фоне комплексного лечения достигнута положительная динамика – клиническое улучшение, увеличение массы тела на 6 кг; рентгенологически (рис. 4) – уменьшение инфильтра-

та левой молочной железы, частичное рассасывание изменений в легких, печени, стабилизация состояния лимфатических узлов. Однако в телах позвонков появились множественные метастатические очаги остеобластического характера диаметром от 1 мм до 10 мм.

При обследовании 05.02.2020 г. подтверждено стойкое прекращение бактериовыделения (с августа 2018 года), в легочной ткани очаги и инфильтрация отсутствуют. Констатировано клиническое излечение инфильтративного туберкулеза левого легкого с ШЛУ МБТ, состояние после видеоассистированной резекции С<sub>1-3</sub> левого легкого от 20.07.2018 г.

Пациентка продолжает лечение у онколога, проводится паллиативная терапия 3-й линии (палбоциклиб и фулвестрант). Диагноз: рак левой молочной железы pT2N0M0. Состояние

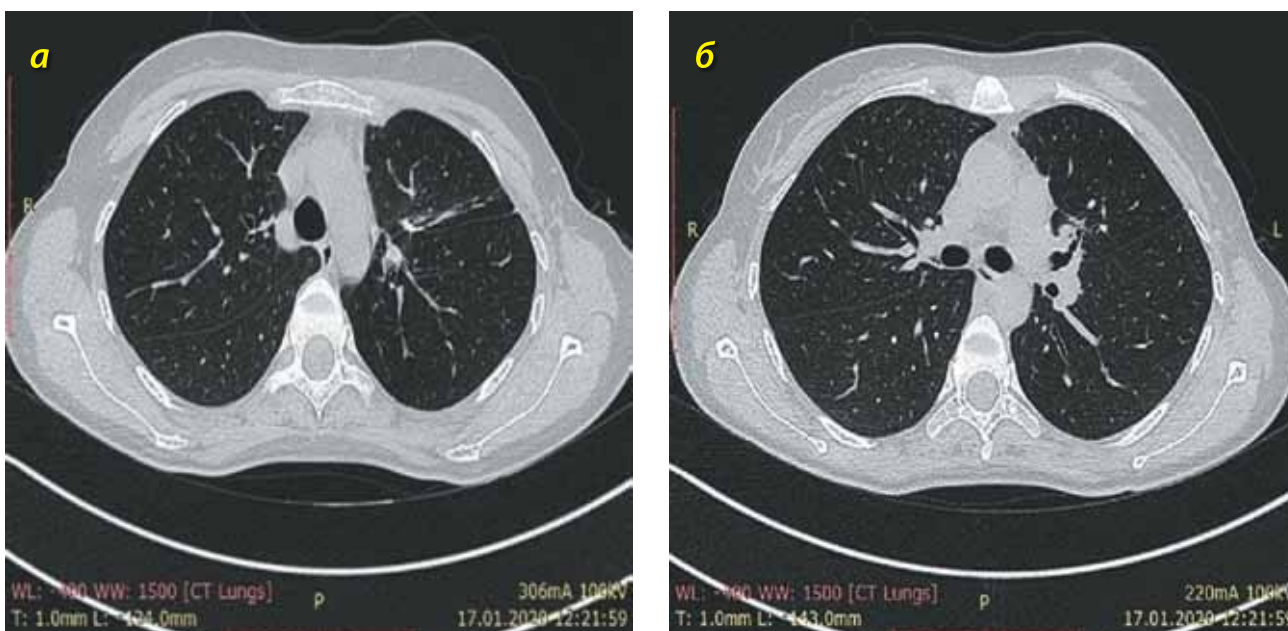


Рис. 4. КТ органов грудной клетки пациентки от 07.01.2020 г. (пояснения в тексте)

после радикальной резекции левой молочной железы по поводу инвазивной карциномы от 26.12.2017 г.

### Выводы

Представлен клинический пример эффективного лечения туберкулеза легких с ШЛУ МБТ и тяжелой сопутствующей патологией. Применение препаратов линезолида, бедаквилина,

перхлорона в комплексной терапии туберкулеза легких позволило достигнуть клинического излечения туберкулеза легких у пациентки с серьезной сопутствующей патологией. Установлена безопасность применения данных противотуберкулезных препаратов на фоне тяжелой сопутствующей онкологической патологии и приема терапии по поводу онкологии.

### Литература

1. Васильева И.А., Самойлова А.Г. Современные подходы к химиотерапии туберкулеза легких // Пульмонология. – 2014. – № 3. – С. 108-112.
2. Туберкулез у взрослых: клинические рекомендации. – Российское общество фтизиатров, 2020. [Электронный ресурс]. URL: <http://cr.rosminzdrav.ru/#!/recommend/943>. (Дата обращения 01.08.2020).
3. Федеральные клинические рекомендации по диагностике и лечению туберкулеза органов дыхания с множественной и широкой лекарственной устойчивостью возбудителя. – 3-е изд. – Российское общество фтизиатров, 2015. – 68 с.
4. Эпидемическая ситуация по туберкулезу в Российской Федерации в 2018 г. – Федеральный центр мониторинга противодействия распространению туберкулеза в Российской Федерации. [Электронный ресурс]. URL: [https://mednet.ru/images/materials/CMT/2018\\_god\\_tuberkulez\\_epidsituaciya.pdf](https://mednet.ru/images/materials/CMT/2018_god_tuberkulez_epidsituaciya.pdf) (Дата обращения 01.08.2020).
5. Global tuberculosis report 2019, Geneva: World Health Organization, 2019.
6. Nunn A.J., Rusen I.D., Van Deun A. et al. Evaluation of a standardized treatment regimen of anti-tuberculosis drugs for patients with multi-drug-resistant tuberculosis (STREAM): study protocol for a randomized controlled trial // Trials, 2014. – Vol. 15. – N. – 1. [353]. <https://doi.org/10.1186/1745-6215-15-353>.

### Сведения об авторах

**Лушина Олеся Викторовна** – врач-фтизиатр Санкт-Петербургского ГБУЗ «Межрайонный Петроградско-Приморский противотуберкулезный диспансер № 3», аспирант отделения терапии туберкулеза легких ФГБУ «Санкт-Петербургский НИИ фтизиопульмонологии» Минздрава России

Адрес: 191343, Санкт-Петербург, Студенческая ул., д. 16;

191036, г. Санкт-Петербург, Лиговский пр., д. 2–4

Тел. +7 (904) 637-57-18

e-mail: lavina666@mail.ru

**Павлова Мария Васильевна** – ведущий научный сотрудник, руководитель направления «Фтизиопульмонология» ФГБУ «Санкт-Петербургский НИИ фтизиопульмонологии» Минздрава России, доктор медицинских наук, профессор

Адрес: 191036, Санкт-Петербург, Лиговский пр., д. 2–4

e-mail: mv@spbniif.ru

**Арчакова Людмила Ивановна** – заместитель главного врача по медицинской части ФГБУ «Санкт-Петербургский НИИ фтизиопульмонологии» Минздрава России; профессор кафедры госпитальной терапии медицинского факультета Санкт-Петербургского государственного университета, доктор медицинских наук

Адрес: 191036, Санкт-Петербург, Лиговский пр., д. 2–4;

199106, г. Санкт-Петербург, 21-я линия В.О., д. 8а

e-mail: spbniif\_a@mail.ru

**Сапожникова Надежда Валентиновна** – старший научный сотрудник, заведующая отделением физиотерапии ФГБУ «Санкт-Петербургский НИИ фтизиопульмонологии» Минздрава России, кандидат медицинских наук

Адрес: 191036, г. Санкт-Петербург, Лиговский пр., д. 2–4

e-mail: n\_sapozhnikova69@mail.ru

**Чернохаева Ирина Владиславовна** – младший научный сотрудник отделения терапии туберкулеза легких, заведующая отделением терапии туберкулеза легких ФГБУ «Санкт-Петербургский НИИ фтизиопульмонологии» Минздрава России, кандидат медицинских наук

Адрес: 191036, г. Санкт-Петербург, Лиговский пр., д. 2–4

e-mail: chernokhaev@mail.ru